



Mathis



Bildatlas der Lungen- und Pleurasonographie

5. Auflage

Mit über
700
Abbildungen

 Springer

Gebhard Mathis (Hrsg.)

Bildatlas der Lungen- und Pleurasonographie

5. Auflage

Gebhard Mathis (Hrsg.)

Bildatlas der Lungen- und Pleurasonographie

5., vollständig überarbeitete und erweiterte Auflage

Mit Beiträgen von J.T. Annema, S. Beckh, W. Blank, R. Eberhardt, C. Görg,
F.J.F. Herth, G. Mathis, J. Osterwalder, K.F. Rabe, J. Reuß, A. Schuler, M. Veselić

Mit 718 Abbildungen, zum großen Teil in Farbe

Prof. Dr. Gebhard Mathis

Internistische Praxis
Bahnhofstr. 16
6830 Rankweil
Österreich

ISBN-13 978-3-540-03566-1 Springer Medizin Verlag Heidelberg New York

Bibliografische Information der Deutschen Nationalbibliothek

Die Deutsche Nationalbibliothek verzeichnet diese Publikation in der Deutschen Nationalbibliografie; detaillierte bibliografische Daten sind im Internet über <http://dnb.d-nb.de> abrufbar.

Dieses Werk ist urheberrechtlich geschützt. Die dadurch begründeten Rechte, insbesondere die der Übersetzung, des Nachdrucks, des Vortrags, der Entnahme von Abbildungen und Tabellen, der Funksendung, der Mikroverfilmung oder der Vervielfältigung auf anderen Wegen und der Speicherung in Datenverarbeitungsanlagen, bleiben, auch bei nur auszugsweiser Verwertung, vorbehalten. Eine Vervielfältigung dieses Werkes oder von Teilen dieses Werkes ist auch im Einzelfall nur in den Grenzen der gesetzlichen Bestimmungen des Urheberrechtsgesetzes der Bundesrepublik Deutschland vom 9. September 1965 in der jeweils geltenden Fassung zulässig. Sie ist grundsätzlich vergütungspflichtig. Zuwiderhandlungen unterliegen den Strafbestimmungen des Urheberrechtsgesetzes.

SpringerMedizin

Springer-Verlag GmbH
ein Unternehmen von Springer Science+Business Media
springer.de

© Springer Medizin Verlag Berlin Heidelberg 2007, 2010

Produkthaftung: Für Angaben über Dosierungsanweisungen und Applikationsformen kann vom Verlag keine Gewähr übernommen werden. Derartige Angaben müssen vom jeweiligen Anwender im Einzelfall anhand anderer Literaturstellen auf ihre Richtigkeit überprüft werden.

Die Wiedergabe von Gebrauchsnamen, Warenbezeichnungen usw. in diesem Werk berechtigt auch ohne besondere Kennzeichnung nicht zu der Annahme, dass solche Namen im Sinne der Warenzeichen- und Markenschutzgesetzgebung als frei zu betrachten wären und daher von jedermann benutzt werden dürften.

Planung: Hinrich Küster, Heidelberg
Projektmanagement: Barbara Karg, Heidelberg
Lektorat: Gabriele Siese, Untergruppenbach
Layout und Einbandgestaltung: deblik Berlin
Einbandabbildungen: rechts oben: © photos.comPLUS

SPIN 12631605

Satz und digitale Bearbeitung der Abbildungen: Fotosatz-Service Köhler GmbH – Reinhold Schöberl, Würzburg

Gedruckt auf säurefreiem Papier 21/26 – 5 4 3 2 1 0

Vorwort zur 5. Auflage

Der Einsatz der Thoraxsonographie wurde in den letzten Jahren wesentlich ausgeweitet. Tragbare Ultraschallsysteme finden zunehmend Einsatz in der präklinischen Sonographie, am Unfallort, in Notarztwagen und Rettungshubschrauber. Auch in der Notfallaufnahme, auf der Intensivstation und im klinischen Alltag bewährt sich die Thoraxsonographie als strategisches Instrument in direkter Fortführung der klinischen Untersuchung. So kann beispielsweise rasch festgestellt werden, ob ein Traumapatient so sehr innerlich blutet, dass er sofort in den Operationssaal muss, oder ob noch Zeit für weitere Abklärungen wie CT bleibt. Viele Diagnosen, z. B. Pneumothorax, Pneumonie oder Lungenembolie, können sofort gesichert werden.

Das zunehmende Interesse an der Lungen- und Pleurasonographie spiegelt sich einerseits darin wider, dass zahlreiche Kurse dazu durchgeführt wurden, und andererseits darin, dass die 4. Auflage dieses Buches rasch vergriffen war. So haben wir erneut eine Aktualisierung vorgenommen, zahlreiche neue Literaturzitate eingearbeitet und neue Bilder eingefügt.

Zahlreiche Publikationen aus jüngster Zeit haben das Wissen über die Thoraxsonographie erheblich vertieft: Die Sonomorphologie der normalen Pleura wurde am Leichenpräparat und mit histologischen Schnitten noch exakter beschrieben. Die Sonoanatomie der oberen Thoraxapertur wurde um die Darstellung des Plexus brachialis erweitert, was präzisere Regionalanästhesien mit geringerer Anästhetikagabe ermöglicht. Bahnbrechende Arbeiten wurden zum Lymphknoten-Staging beim Bronchialkarzinom vorgelegt; hier ist die Sonographie der CT deutlich überlegen. Der hohe Stellenwert der endoluminalen Zugänge wurde weiter geklärt und präzisiert.

Neu in dieser Auflage ist das Kapitel »Notfallsonographie«. In der Weiterentwicklung des FAST-Konzepts hat die Thoraxsonographie einen eminenten Stellenwert, weil damit lebensentscheidende Fragen beantwortet werden können.

Ich danke dem Autorenteam von Herzen für die neuerliche schöpferische Zusammenarbeit und die zeitgerechte Ausarbeitung. Weiter danke ich dem Springer-Verlag für die gute Zusammenarbeit und die sorgfältige Herstellung des Buches.

Ich hoffe, dass wir mit diesem Bildatlas vielen Kollegen helfen und den Patienten dienen, indem möglichst treffsicher, effizient und kostengünstig viele Diagnosen rasch am Bett gestellt und rechtzeitig entsprechende therapeutischer Maßnahmen eingeleitet werden können.

Gebhard Mathis

Rankweil, im Mai 2010

Inhaltsverzeichnis

1	Indikationen, gerätetechnische Voraussetzungen und Untersuchungsvorgang . . .	1	6	Endobronchiale Sonographie	143
	<i>S. Beckh</i>			<i>F.J.F. Herth, R. Eberhardt</i>	
1.1	Indikationen	2	6.1	Geräte und Untersuchungstechnik	144
1.2	Gerätetechnische Voraussetzungen	4	6.2	Sonographische Anatomie	145
1.3	Untersuchungsvorgang	4	6.3	Ergebnisse der klinischen Anwendung	145
2	Die Brustwand	13	7	Vaskularisation und Kontrastmittelsonographie	151
	<i>G. Mathis, W. Blank</i>			<i>C. Görg</i>	
2.1	Weichteile	14	7.1	Pathophysiologische Grundlagen	152
2.2	Knöcherner Thorax	20	7.2	Farbdopplersonographische Grundlagen	153
3	Pleura	27	7.3	Grundlagen der kontrastunterstützten Sonographie	158
	<i>J. Reuß</i>		7.4	Prädominant echofreie periphere Lungenkonsolidierung	160
3.1	Normale Pleura	28	7.5	Prädominant echogene Lungenkonsolidierung	163
3.2	Pleuraerguss	29	8	Bildartefakte und Pitfalls	181
3.3	Solide Pleuraveränderungen	37		<i>A. Schuler</i>	
3.4	Pneumothorax	45	8.1	Definitionen und Grundlagen	182
3.5	A-Linien, B-Linien und Kometenschweifartefakte	47	8.2	Grenzflächendarstellung von Pleura und Diaphragma	183
3.6	Thoraxtrauma	48	8.3	B-Bild-Artefakte	183
3.7	Zwerchfell	49	8.4	Farbdopplerartefakte und -Pitfalls am Thorax	188
4	Subpleurale Lungenkonsolidierungen	57	9	Interventionelle Sonographie am Thorax	191
4.1	Entzündliche Lungenkonsolidierungen	58		<i>W. Blank</i>	
	<i>G. Mathis</i>		9.1	Allgemeine Indikationen	192
4.2	Neoplastische Lungenkonsolidierungen: primäre Lungentumoren und Metastasen	72	9.2	Kontraindikationen	192
	<i>S. Beckh</i>		9.3	Ultraschall- oder computertomographisch gesteuerte Punktion	192
4.3	Vaskuläre Lungenkonsolidierungen: Lungenembolie und Lungeninfarkt	82	9.4	Apparative Ausrüstung, Instrumentarium und Punktionstechnik	195
	<i>G. Mathis</i>		9.5	Anwendungsgebiete	203
4.4	Mechanische Lungenkonsolidierungen: Atelektasen	98	9.6	Risiken	210
	<i>C. Görg</i>		10	Weißer Hemithorax – ein Bildessay	215
4.5	Angeboren-pulmonale Sequestration	116		<i>C. Görg</i>	
	<i>G. Mathis</i>		10.1	Prädominant liquide Raumforderung	216
5	Mediastinum	117	10.2	Prädominant solide Raumforderung	216
5.1	Mediastinum transthorakal	118			
	<i>W. Blank</i>				
5.2	Transösophageale Sonographie in der Pneumologie	134			
	<i>J.T. Annema, M. Veselić, K.F. Rabe</i>				

11 Vom Symptom zur Diagnose	235
<i>S. Beckh</i>	
11.1 Thoraxschmerz	236
11.2 Fieber	240
11.3 Dyspnoe	243
12 Notfallsonographie am Thorax	249
<i>G. Mathis, J. Osterwalder</i>	
12.1 Grundsätzliches	250
12.2 Thoraxtrauma	250
12.3 Thoraxnotfall ohne Trauma	252
Sachverzeichnis	255

Mitarbeiterverzeichnis

Annema, Jouke T., Dr.

Longziekten, C3-P
Leids Universitair Medisch Centrum
Postbus 9600
2300 RC Leiden
Niederlande

Beckh, Sonja, OÄ Dr.

Klinikum Nürnberg Nord
Medizinische Klinik 3, Schwerpunkt Pneumologie
Prof.-Ernst-Nathan-Straße 1
90419 Nürnberg
Deutschland

Blank, Wolfgang, OA Dr.

Klinikum am Steinenberg, Kreiskliniken Reutlingen,
Medizinische Klinik
Akademisches Lehrkrankenhaus
der Universität Tübingen
Steinenbergstraße 31
72764 Reutlingen
Deutschland

Eberhardt, Ralf, Dr.

Thoraxklinik Heidelberg gGmbH
Innere Medizin/Pulmonologie
Amalienstraße 5
69126 Heidelberg
Deutschland

Görg, Christian, Prof. Dr.

Zentrum für Innere Medizin
Baldingerstraße
35043 Marburg
Deutschland

Herth, Felix J. F., Prof. Dr.

Thoraxklinik Heidelberg gGmbH
Innere Medizin/Pulmonologie
Amalienstraße 5
69126 Heidelberg
Deutschland

Mathis, Gebhard, Prof. Dr.

Internistische Praxis
Bahnhofstr. 16
6830 Rankweil
Österreich

Osterwalder, Joseph J., PD Dr.

Chefarzt Zentrale Notaufnahme
Kantonsspital St. Gallen
9007 St. Gallen
Schweiz

Rabe, Klaus F., Prof. Dr.

Longziekten, C3-P
Leids Universitair Medisch Centrum
Postbus 9600
2300 RC Leiden
Niederlande

Reuß, Joachim, OA Dr.

Leitender Oberarzt der
Medizinische Klinik IV Gastroenterologie/Onkologie
Klinikum Sindelfingen/Böblingen
Kliniken Böblingen
Bunsenstraße 120
71032 Böblingen
Deutschland

Schuler, Andreas, CH A Dr.

Helfenstein Klinik Geislingen
Medizinische Klinik
Eybstraße 16
73312 Geislingen
Deutschland

Veselić, M., Dr.

Longziekten, C3-P
Leids Universitair Medisch Centrum
Postbus 9600
2300 RC Leiden
Niederlande

1 Indikationen, gerätetechnische Voraussetzungen und Untersuchungsvorgang

S. Beckh

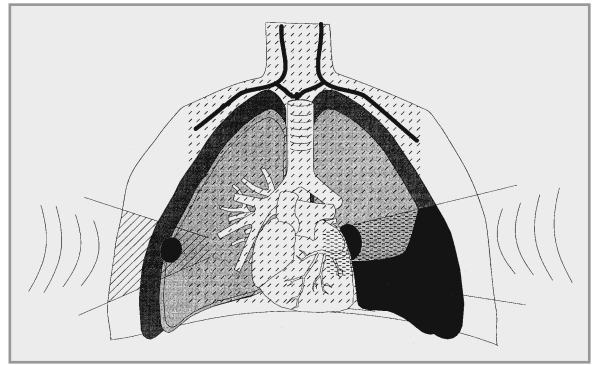
- 1.1 Indikationen – 2
- 1.2 Gerätetechnische Voraussetzungen – 4
- 1.3 Untersuchungsvorgang – 4
 - 1.3.1 Thoraxwand, Pleura, Zwerchfell, Lunge – 4
 - 1.3.2 Untersuchung der oberen Thoraxapertur – 7

1.1 Indikationen

In der Diagnostik des Pleuraergusses ist die Sonographie seit langem als diagnostisch weiterführendes bildgebendes Verfahren etabliert. Dank technischer Fortschritte und kontinuierlicher wissenschaftlicher Erkenntnisse hat sich das Spektrum für den Einsatz der Sonographie bei Erkrankungen im Thoraxbereich in den vergangenen Jahren stetig erweitert (Broaddus u. Light 1994; Müller 1997; Kinasewitz 1998; Beckh 2002; **■** Abb. 1.1). Im klinischen Alltag gibt die Ultraschalluntersuchung eine rasche Orientierungshilfe bei der Differenzialdiagnose von Atemnot und Schmerzen im Brustkorb (Beaulieu u. Marik 2005; Diacon et al. 2005; Soldati 2006; Arbelot et al. 2008; Copetti u. Cattarossi 2008; Copetti et al. 2008; Noble et al. 2009).

Das sonographische Bild bietet zwar keine Übersicht über den gesamten Thorax, dafür aber einen Ausschnitt, der bei entsprechenden Problemstellungen in Ergänzung und in Kenntnis der radiologischen Übersichtsdarstellungen wertvolle Zusatzinformationen liefert. Mitunter ist die Sonographie als einzige nichtinvasive diagnostische Methode geeignet, einen wesentlichen Beitrag zur Klärung pathologischer Befunde zu leisten (Walz u. Muhr 1990; Fraser et al. 1999).

An der gesunden Lunge wird der Ultraschall zu 99% reflektiert. Intrapulmonale Prozesse können nur dann sonographisch erfasst werden, wenn sie an die viszerale Pleura heranreichen oder durch ein schalleitendes Medium wie Flüssigkeit oder konsolidiertes Lungengewebe darstellbar werden (**■** Abb. 1.2).

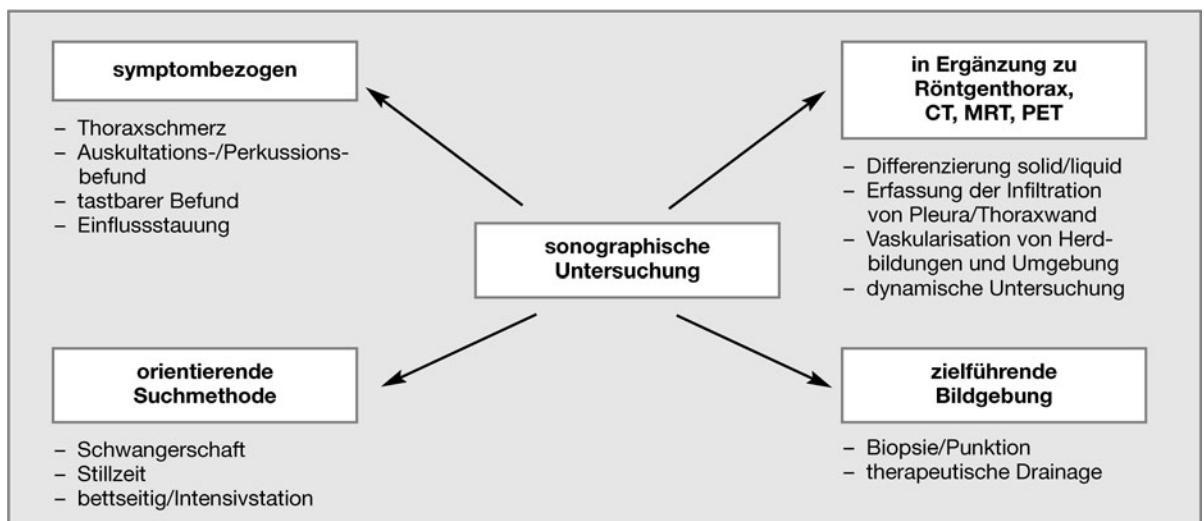


■ Abb. 1.2. Sonographisch erreichbare Strukturen und pathologische Veränderungen

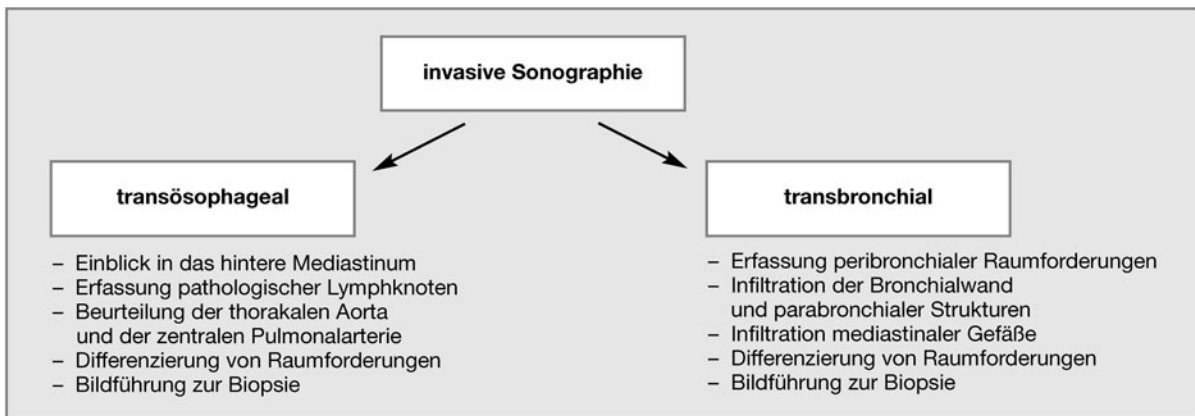
Schallschattenzonen treten, bedingt durch die fast vollständige Absorption der Schallwelle am Knochen, insbesondere hinter Sternum, Skapula und Wirbelsäule auf. Die Beeinträchtigung durch die Rippenschatten kann zumindest partiell mit Hilfe der Atemmechanik ausgeglichen werden.

Vom perkutan ist das Mediastinum in den unmittelbaren retrosternalen und posterioren Abschnitten nicht einsehbar. Als Ergänzung bieten sich hier die transösophageale und transbronchiale Sonographie an, die allerdings vom Aufwand und der Handhabung invasive Untersuchungsverfahren sind (Lam u. Becker 1996; Arita et al. 1996; Silvestri et al. 1996; Becker et al. 1997; Broderick et al. 1997; Serna et al. 1998; Aabakken et al. 1999; Herth et al. 2004; **■** Abb. 1.3).

Die Sonographie gibt diagnostische Informationen bei der Untersuchung der einzelnen Strukturen des Thorax (**►** Übersicht).



■ Abb. 1.1. Spektrum für den Einsatz der Sonographie bei Pleura- und Lungenerkrankungen



■ **Abb. 1.3.** Indikationen für die invasive sonographische Untersuchung

Diagnostische Informationen bei der Untersuchung einzelner Strukturen des Thorax

- Thoraxwand
 - Benigne Läsionen:
 - Gutartige Neubildungen (z. B. Lipom)
 - Hämatom
 - Abszess
 - Reaktivierte Lymphknoten
 - Perichondritis, Tietze-Syndrom
 - Rippenfraktur
 - Maligne Läsionen:
 - Lymphknotenmetastasen (Erstdiagnostik und Verlauf unter Therapie)
 - Infiltrierend wachsende Karzinome
 - Osteolysen
- Pleura
 - Solide Strukturen:
 - Pleuraverdickung, Schwielen, Verkalkung, Asbestplaques
 - Raumforderung:
 - *Benigne*: fibröser Tumor, Lipom
 - *Maligne*: umschriebene Metastasen, diffuse Karzinose, malignes Pleuramesotheliom
- Flüssigkeit:
 - Erguss, Hämatothorax, Pyothorax, Chylothorax
- Dynamische Untersuchung:
 - Pneumothorax
 - Differenzierung Erguss/Schwiele
 - Adhärenz einer Raumforderung
 - Infiltration durch eine Raumforderung
 - Zwerchfellbeweglichkeit
- Periphere Herdbildungen der Lunge
 - *Benigne*:
 - Entzündung, Abszess, Embolie, Atelektase
 - *Maligne*:
 - Periphere Metastase, peripheres Karzinom, Tumor/Atelektase
- Mediastinum perkutan:
 - Raumforderungen im vorderen oberen Mediastinum
 - Lymphknoten im aortopulmonalen Fenster
 - V. a. Thrombose der V. cava und ihrer zuführenden Äste
 - Darstellung von Kollateralkreisläufen
 - Perikarderguss

Weitere sonographisch darstellbare pathologische Veränderungen des Herzens werden in diesem Buch nicht beschrieben, hierzu wird auf die einschlägigen Lehrbücher der Echokardiographie verwiesen.

1.2 Gerätetechnische Voraussetzungen

Für die Untersuchung am Thorax eignen sich alle Geräte, die auch in der Sonographie von Abdomen und Schilddrüse verwendet werden. Günstig ist ein hochauflösender Linearschallkopf von 5–10 MHz für die Darstellung der **Thoraxwand** und der **parietalen Pleura** (Mathis 2004). Neuere Sonden von 10–13 MHz eignen sich zusätzlich hervorragend zur Beurteilung der **Lymphknoten** (Gritzmann 2005), der **Pleura** und der **Lungenoberfläche**.

Zur Untersuchung der **Lunge** gewährleistet ein Konvex- oder Sektorschallkopf von 3–4 MHz eine ausreichende Eindringtiefe (Mathis 2004).

Für das **Mediastinum** sind Vektor-, Sektor- oder schmale Konvexsonden zu empfehlen. Je kleiner die Ankopplungsfläche, desto besser kann der Schallkopf im Jugulum oder in der Supraklavikulargrube aufgesetzt werden. Der Frequenzbereich sollte bei 3,5–5 MHz liegen. Zu beachten ist, dass die Geräteeinstellungen, die für die Untersuchung des Herzens gebräuchlich sind, für das übrige Mediastinum nicht geeignet sind. Der Kontrast, die Bildrate und der Graustufentiefenausgleich müssen zur Darstellung der mediastinalen Strukturen entsprechend angepasst werden.

Für die transösophageale Sonographie muss eine spezielle Sonde mit entsprechendem Anschlusskanal am Ultraschallgerät verwendet werden.

Die endobronchiale Sonographie erfolgt mit speziellen dünnen hochfrequenten Sonden (12–20 MHz), die über den Arbeitskanal des flexiblen Bronchoskops eingeführt werden. Derzeit gibt es nur wenige Hersteller, die geeignete Sonden zusammen mit einem Ultraschallgerät anbieten.

1.3 Untersuchungsvorgang

1.3.1 Thoraxwand, Pleura, Zwerchfell, Lunge

Die Untersuchung erfolgt, soweit möglich, am sitzenden Patienten in In- und Expiration, gegebenenfalls kombiniert mit Atemmanövern wie Husten oder »Schnüffeln«. Das Anheben der Arme und Verschränken hinter dem Kopf führt zu einer Erweiterung der Interkostalräume und erleichtert den Zugangsweg. Der Schallkopf wird entlang der Längslinien am Thorax (■ Abb. 1.4):

- Parasternallinie,
- mittlere und laterale Klavikularlinie,
- vordere, mittlere und hintere Axillarlinie,
- laterale und mediale Skapularlinie und
- Paravertebrallinie,

von ventral nach dorsal geführt, wobei die jeweilige anatomische Zuordnung des Befundes in die Beschreibung eingehen sollte.

Die anschließende transversale Schnittführung, parallel zum Rippenverlauf, in den Interkostalräumen (■ Abb. 1.5) ergibt die Ergänzung zur exakten nachvollziehbaren Lokalisation eines Befundes.

Die Untersuchung von Herdbildungen hinter der Skapula erfordert ein maximales Adduzieren des Armes mit Umgreifen der kontralateralen Schulter (■ Abb. 1.6).

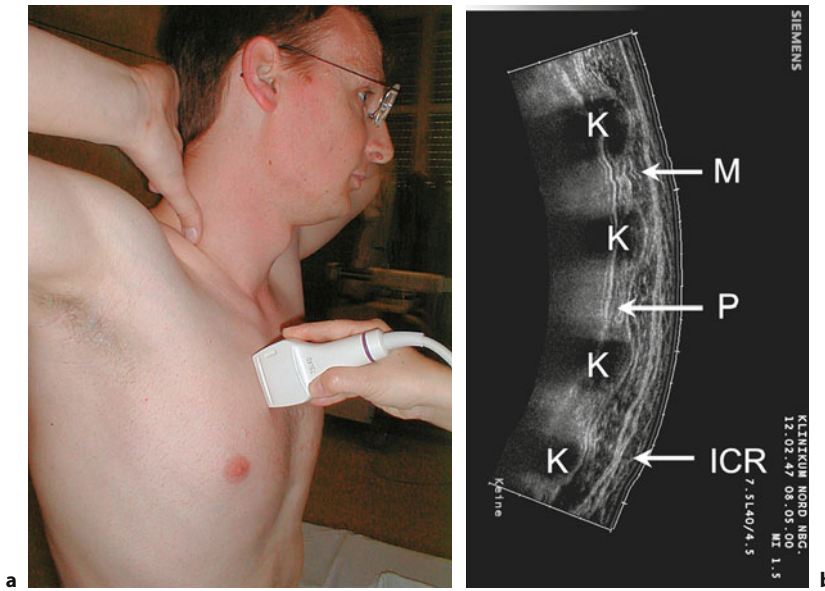
Der supraklavikuläre Zugang ermöglicht den Blick auf die Lungenspitze (► Kap. 1.3.2).

Von suprasternal gelingt der Einblick in das vordere obere Mediastinum (► Kap. 5.1). Von abdominell erfolgt die Untersuchung des Zwerchfells im subkostalen Schnitt rechts transhepatal (■ Abb. 1.7) bzw. begrenzt links translienal.

Zusätzlich ermöglicht die longitudinale Schallebene von der Flanke die Darstellung beider Recessus phrenicocostales (■ Abb. 1.8).

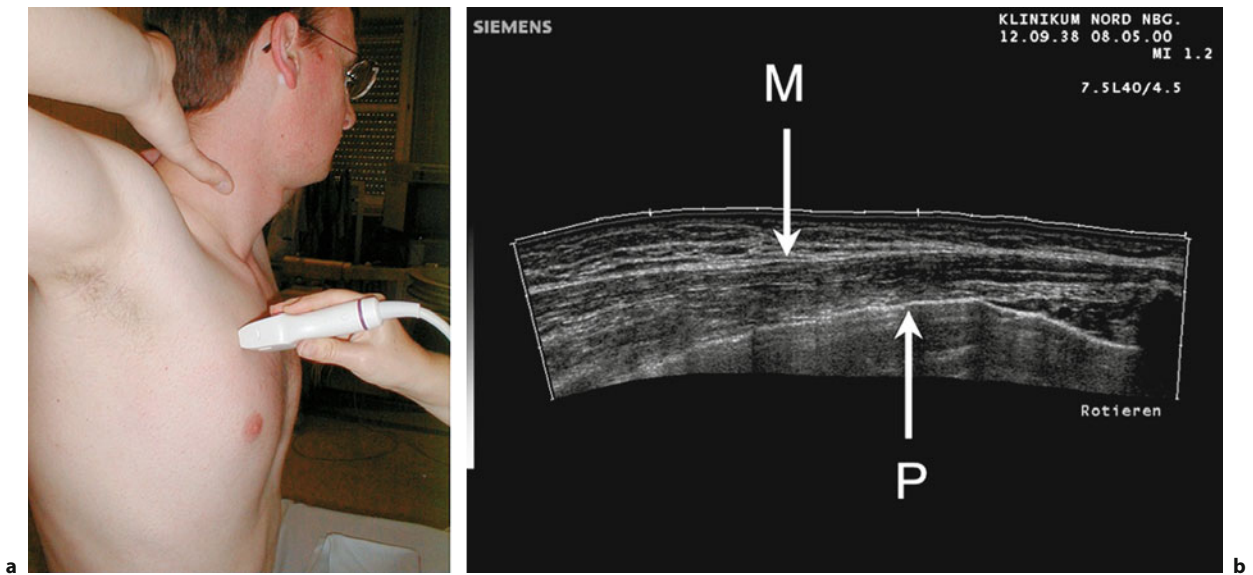
Der liegende Patient wird in gleicher Weise untersucht. Der abdominelle Zugangsweg ist hier besser, der interkostale Einblick aber häufig etwas schwieriger, da die Bewegung im Schultergürtel meist eingeschränkt ist.

1.3 · Untersuchungsvorgang



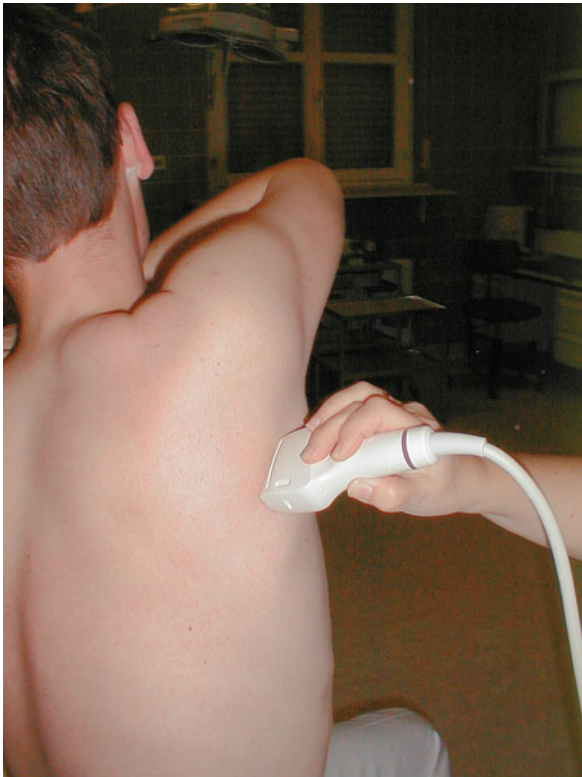■ **Abb. 1.4a,b.** Untersuchung des sitzenden Patienten. **a** Linearschallsonde längs in der rechten Parasternallinie aufgesetzt. **b** Korrespondierendes sonographisches Panoramalängsschnitt-

bild (SieScape). (*K* knorpeliger Rippenansatz, *ICR* Interkostalraum, *M* Muskulatur, *P* Pleuralinie)

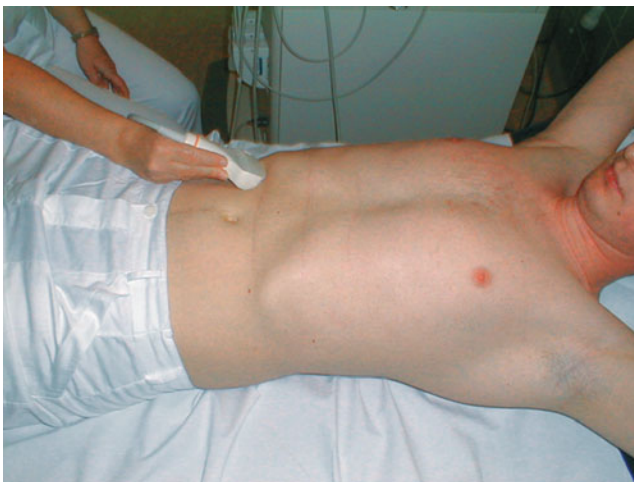

■ **Abb. 1.5a,b.** Untersuchung des sitzenden Patienten. **a** Linearschallsonde parallel zu den Rippen im 3. Interkostalraum auf-

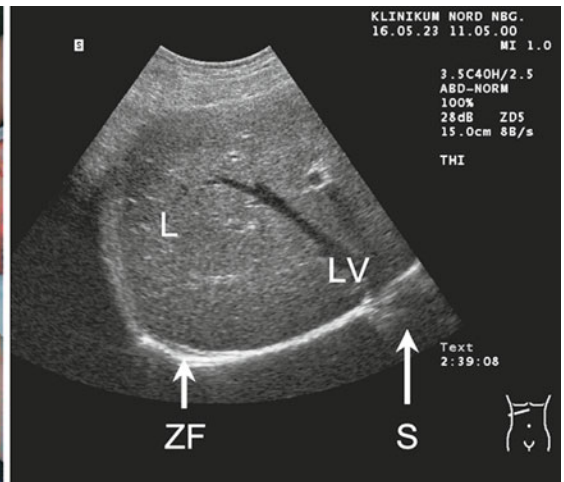
gesetzt. **b** Korrespondierendes sonographisches Panoramatransversalschnittbild (SieScape). (*M* Muskulatur, *P* Pleuralinie)



■ **Abb. 1.6.** Position des Patienten zur Untersuchung retroskapulärer Strukturen



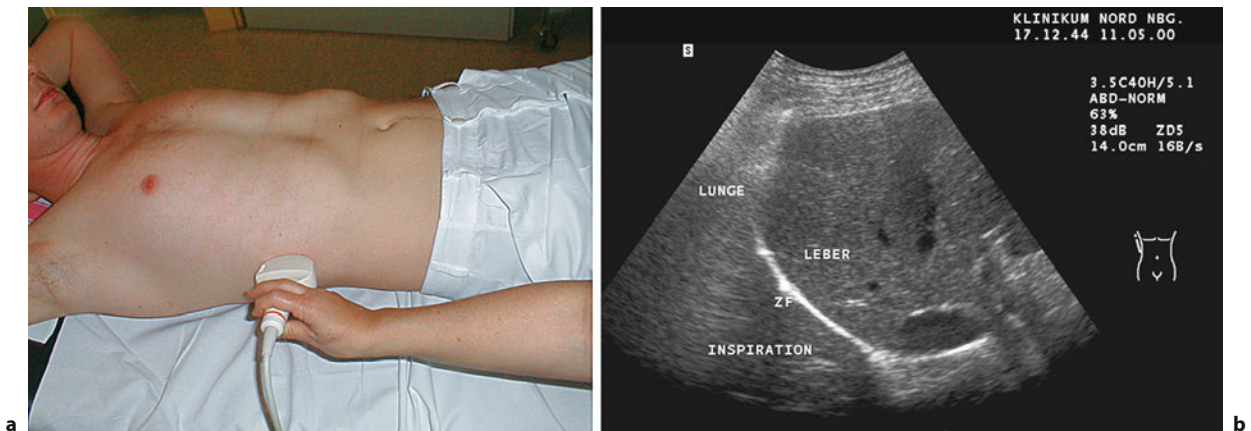
a



b

■ **Abb. 1.7a,b.** Transhepatale Untersuchung. **a** Konvexschallsonde subkostal rechts aufgesetzt, leichte Kippung nach kranial.

b Korrespondierendes sonographisches Bild (L Leber, LV Lebervene, S Spiegelung der Leber oberhalb des Zwerchfells, ZF Zwerchfell)



■ **Abb. 1.8a,b.** Untersuchung von lateral. **a** Konvexschallsonde längs in der mittleren rechten Axillarlinie aufgesetzt. **b** Korrespondierendes sonographisches Bild (ZF Zwerchfell). Die normal

bewegliche Lunge schiebt sich bei Inspiration in den rechten Recessus phrenicocostalis und verdeckt den Leberoberrand

1.3.2 Untersuchung der oberen Thoraxapertur

Für die Untersuchung der oberen Thoraxapertur sind besondere Schnittführungen erforderlich. Ein diagnostischer Gewinn ist dabei die Darstellung von Nerven mit höher auflösenden Schallsonden von 5–13 MHz. Durch die Sichtbarmachung des Plexus brachialis und seiner Äste kann das Spektrum der Sonographie für Erkrankungen im Thoraxbereich wertvoll erweitert werden. Bei folgenden Fragestellungen sollte der Plexus brachialis mit seinen Ästen aufgesucht werden:

- Infiltration bei Pancoast-Tumor
- Trauma (Geburt, Unfall)
- Punktionen der oberen Thoraxapertur
- Plexusanästhesie

Die Untersuchung beginnt an der Basis des lateralen Halsdreiecks (■ Abb. 1.9a–d).

Die Nervenäste ziehen durch die Lücke zwischen M. scalenus anterior und medius nach lateral und abwärts. Zwischen der 1. Rippe und der Klavikula gelangen sie zur Achselhöhle. Mit den infraklavikulären Schnitten (■ Abb. 1.10a–e) wird der Verlauf der Nervenäste entlang der A. axillaris erfasst.

Der Untersuchungsgang wird mit den transaxillären Schnittführungen (■ Abb. 1.11a–c) abgeschlossen.

Zum Vorgehen bei der transösophagealen und transbronchialen Sonographie wird auf die entsprechenden Kapitel verwiesen.

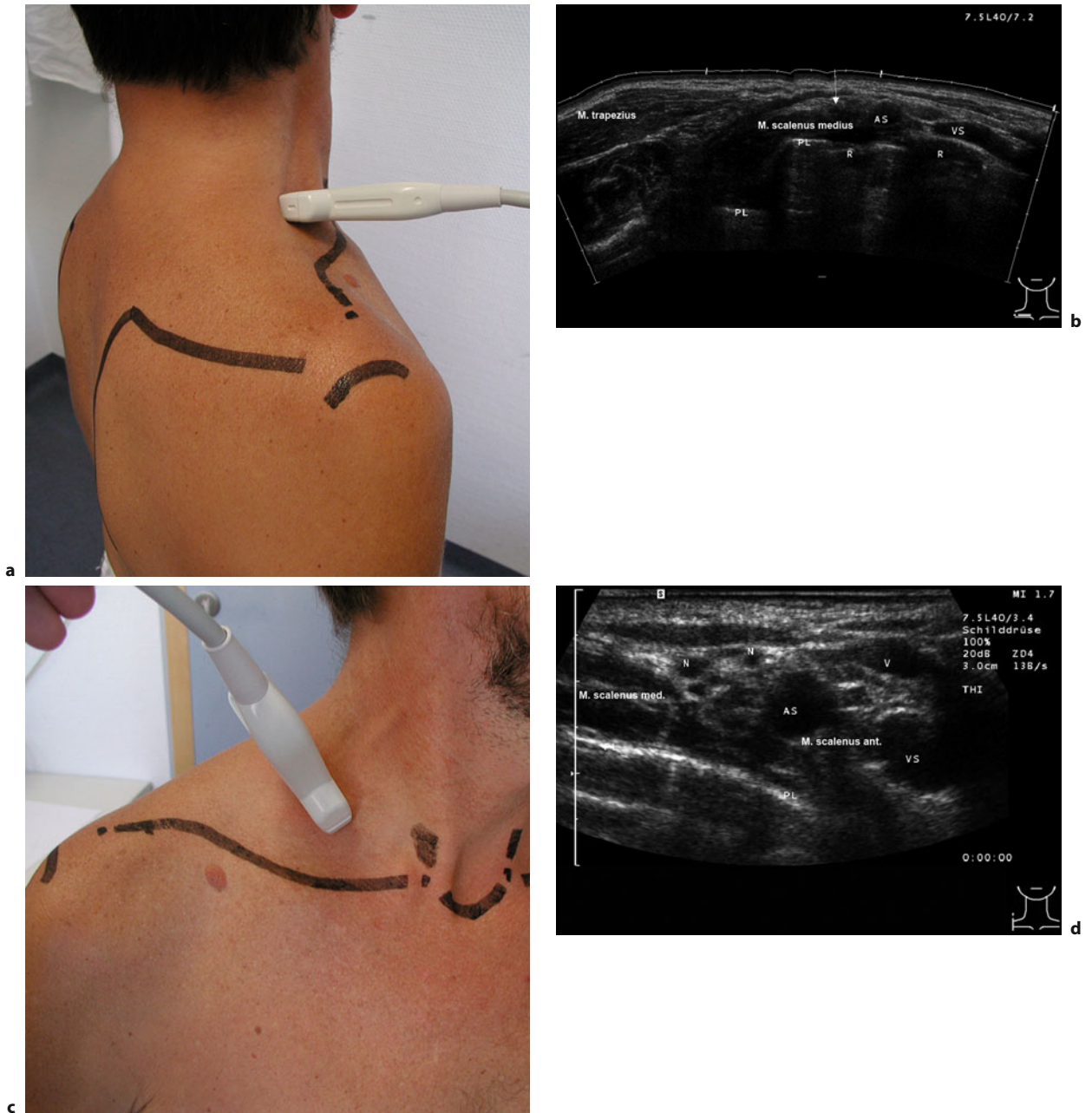
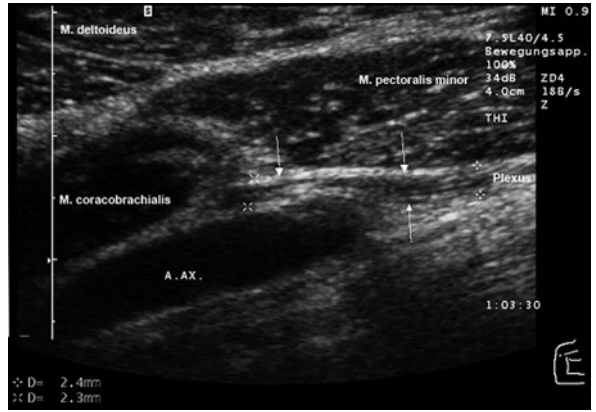
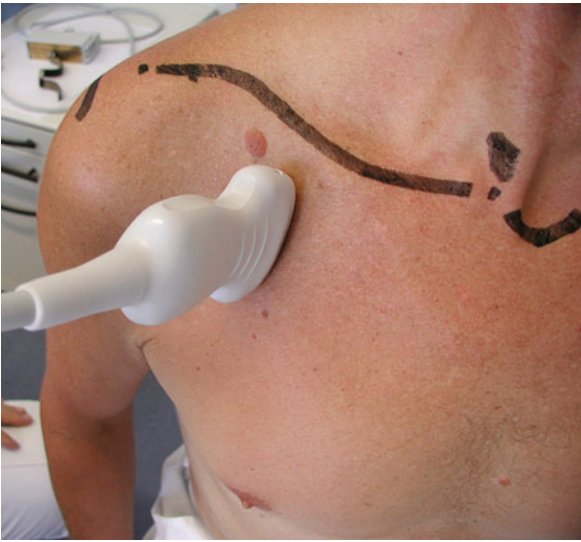


Abb. 1.9a–d. Untersuchung der oberen Thoraxapertur. **a** Längsschnitt an der Basis des lateralen Halsdreiecks. **b** Korrespondierendes sonographisches Panoramabild (AS A. subclavia, VS V. subclavia, R Rippe, PL Pleura). *Pfeil* auf Nervenast des Plexus brachialis.

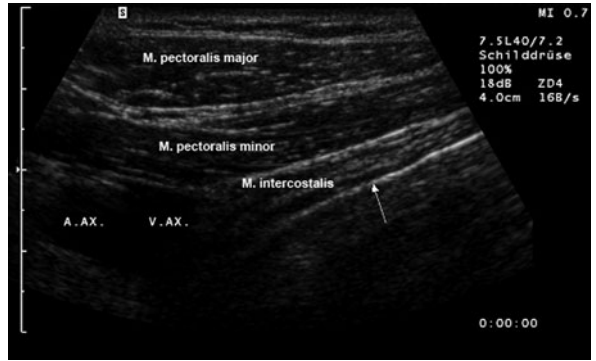
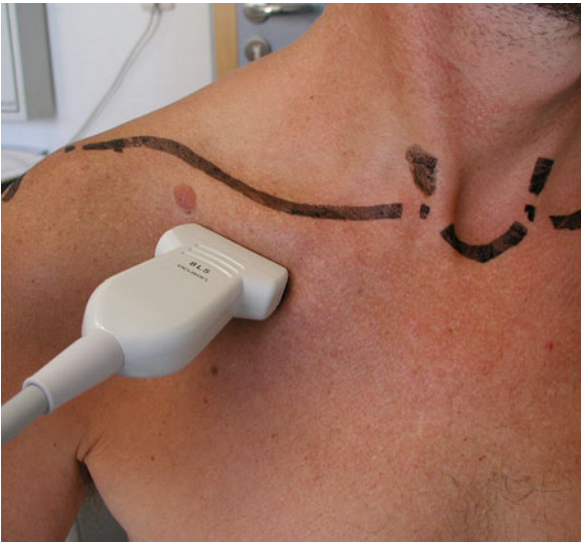
c Halbsagittaler Längsschnitt an der Basis des lateralen Halsdreiecks. **d** Korrespondierendes sonographisches Bild (N Äste des Plexus brachialis, VV. anonyma)

1.3 · Untersuchungsvorgang



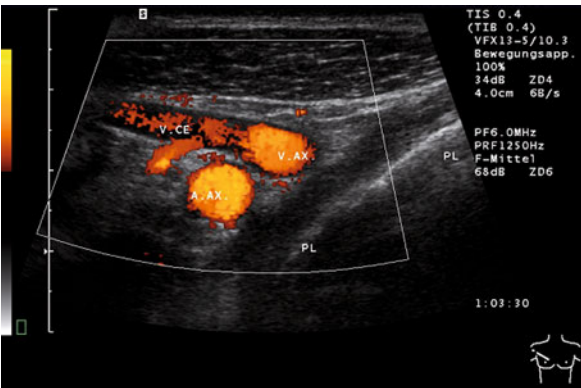
a

b



c

d



e

■ **Abb. 1.10a-e.** **a** Infraklavikulärer schräger Längsschnitt in der Medioklavikularlinie. **b** Korrespondierendes sonographisches Bild (A.Ax. A. axillaris). *Pfeile* und *Kreuze* markieren den Verlauf des Plexusnervs. **c** Infraklavikulärer Querschnitt parallel zur Klavikula in der Medioklavikularlinie. **d** Korrespondierendes sonographisches Bild. *Pfeil* auf Pleuralinie. **e** Korrespondierendes farbkodiertes Bild (V.ce. V. cephalica)

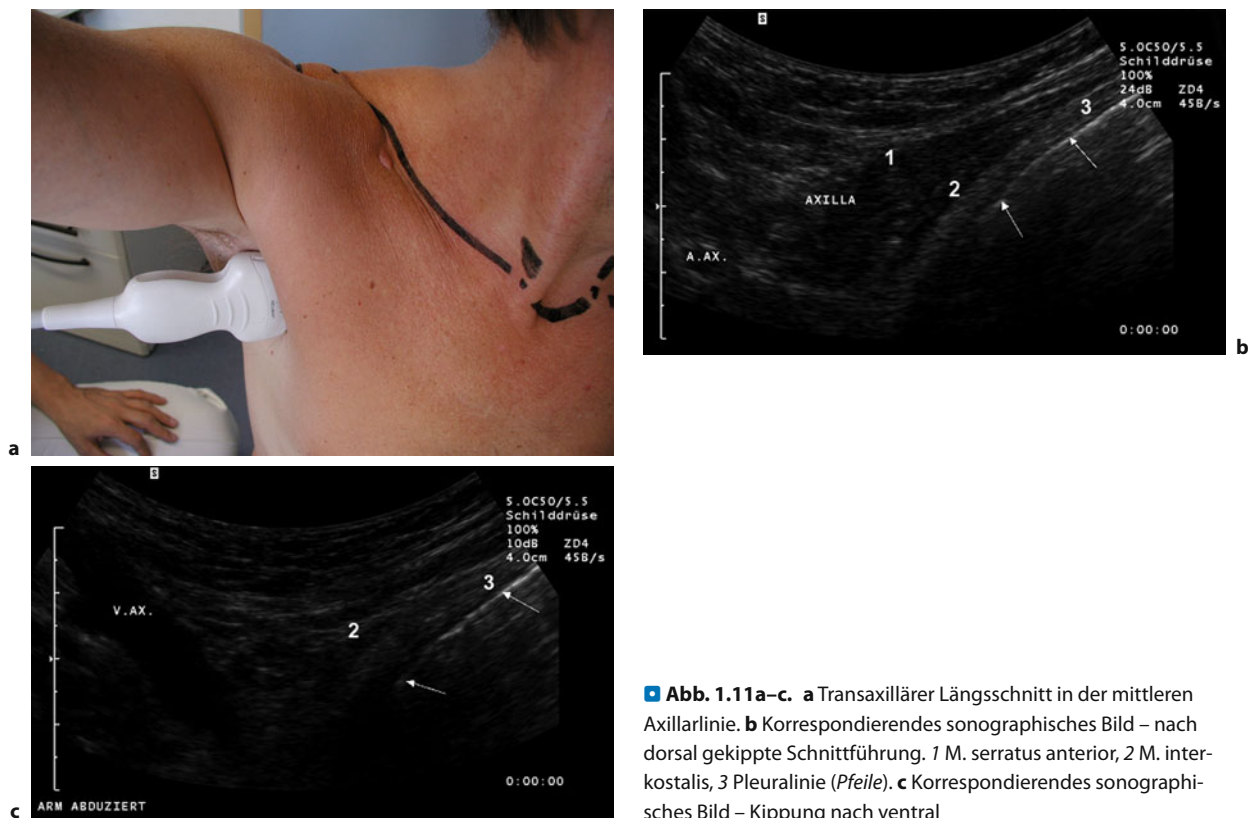


Abb. 1.11a–c. **a** Transaxillärer Längsschnitt in der mittleren Axillarlinie. **b** Korrespondierendes sonographisches Bild – nach dorsal gekippte Schnittführung. 1 M. serratus anterior, 2 M. interkostalis, 3 Pleuralinie (Pfeile). **c** Korrespondierendes sonographisches Bild – Kippung nach ventral

Zusammenfassung

Das sonographische Bild bietet dank hervorragender Auflösung und der Möglichkeit der dynamischen Untersuchung wesentliche Informationen bei Erkrankungen im Thoraxbereich. Die Strukturen der Thoraxwand und pleurale Veränderungen sind mit dem Ultraschall direkt darzustellen, pulmonale Prozesse müssen entweder die viszerale Pleura erreichen oder durch ein schalleitendes Medium zugänglich sein. Die vorderen Anteile des Mediastinums sind perkutan von speziellen Schallfenstern sonographisch einsehbar. Für die Untersuchung am Thorax empfiehlt sich die Kombination von einem Linearschallkopf (5–7,5 MHz) für das Nahfeld und einem Konvex- oder Sektorschallkopf (3,5–5 MHz) für die tieferen Regionen. Für die Untersuchung der oberen Thoraxapertur sind hochauflösende Schallsonden von 5–13 MHz erforderlich, um die Nervenäste des Plexus brachialis sichtbar zu machen.

Literatur

Aabakken L, Silvestri GA, Hawes R et al. (1999) Cost-efficacy of endoscopic ultrasonography with fine-needle aspiration vs. mediastinotomy in patients with lung cancer and suspected mediastinal adenopathy. *Endoscopy* 31: 707–711

Arbelot C, Ferrari F, Bouhemad B, Rouby JJ (2008) Lung ultrasound in acute respiratory distress syndrome and acute lung injury. *Curr Opin Crit Care* 14: 70–74

Arita T, Matsumoto T, Kuramitsu T et al. (1996) Is it possible to differentiate malignant mediastinal nodes from benign nodes by size? Reevaluation by CT, transesophageal echocardiography, and nodal specimen. *Chest* 110: 1004–1008

Beaulieu Y, Marik PE (2005) Bedside ultrasonography in the ICU. Part 1, Part 2. *Chest* 128: 881–895, 1766–1781

Becker HD, Messerschmidt E, Schindelbeck F et al. (1997) Endobronchialer Ultraschall. *Pneumologie* 51: 620–629

Beckh S, Bölskei PL, Lessnau KD (2002) Real-time chest ultrasonography. A comprehensive review for the pulmonologist. *Chest* 122: 1759–1773

- Broaddus VC, Light RW (1994) Disorders of the pleura: General principles and diagnostic approach. In: Murray JF, Nadel JA (Hrsg) Textbook of respiratory medicine. Saunders, Philadelphia, pp 638–644
- Broderick LS, Tarver RD, Conces DJ Jr (1997) Imaging of lung cancer: old and new. *Semin Oncol* 24: 411–418
- Copetti R, Cattarossi L (2008) Ultrasound diagnosis of pneumonia in children. *Radiol Med* 113: 190–198
- Copetti R, Soldati G, Copetti P (2008) Chest sonography: a useful tool to differentiate acute cardiogenic pulmonary edema from acute respiratory distress syndrome. *Cardiovascular Ultrasound* 6: 16
- Diacon AH, Theron J, Bolliger CT (2005) Transthoracic ultrasound for the pulmonologist. *Curr Opin Pulm Med* 11: 307–312
- Fraser RS, Müller NL, Colman N, Paré PD (1999) Fraser and Paré's diagnosis of diseases of the chest. Saunders, Philadelphia, pp 299–338
- Gritzmann N (2005) Sonography of the neck: Current potentials and limitations. *Ultraschall Med* 26: 185–196
- Herth FJ, Becker HD, Eberhardt R (2004) Endobronchialer Ultraschall beim Bronchialkarzinom. *Radiologe* 44: 457–464
- Kinasewitz GT (1998) Disorders of the pleural space. Pleural fluid dynamics and effusions. In: Fishman AP (ed) Fishman's pulmonary diseases and disorders. McGraw-Hill, New York, pp 1396–1397
- Lam S, Becker HD (1996) Future diagnostic procedures. *Chest Surg Clin N Am* 6: 363–380
- Mathis G (2004) Thoraxsonographie – Part I: Chest wall and pleura. *Praxis* 93: 615–621
- Müller W (1997) Ultraschall-Diagnostik. In: Rühle KH (Hrsg) Pleura-Erkrankungen. Kohlhammer, Stuttgart, S 31–44
- Noble VE, Lamhaut L, Capp R et al. (2009) Evaluation of a thoracic ultrasound training module for the detection of pneumothorax and pulmonary edema in the prehospital physician care providers. *BMC Medical Education* 9: 3
- Serna DL, Aryan HE, Chang KJ et al. (1998) An early comparison between endoscopic ultrasound-guided fine-needle aspiration and mediastinoscopy for diagnosis of mediastinal malignancy. *Am Surg* 64: 1014–1018
- Silvestri GA, Hoffmann BJ, Bhutani MS et al. (1996) Endoscopic ultrasound with fine-needle aspiration in the diagnosis and staging of lung cancer. *Ann Thorac Surg* 61: 1441–1445
- Soldati G, Testa A, Silva F et al. (2006) Chest ultrasonography in lung contusion. *Chest* 130: 533–538
- Walz M, Muhr G (1990) Sonographische Diagnostik beim stumpfen Thoraxtrauma. *Unfallchirurg* 93: 359–363

2 Die Brustwand

G. Mathis, W. Blank

2.1 Weichteile – 14

2.1.1 Flüssigkeitsansammlungen – 14

2.1.2 Tumoren – 15

2.1.3 Lymphknoten – 16

2.2 Knöcherner Thorax – 20

2.2.1 Rippen- und Sternumfrakturen – 20

2.2.2 Osteolysen – 22

Die Brustwand ist aufgrund der günstigen schallkopfnahen Lokalisation einer sonographischen Beurteilung mit Ausnahme der Pleura parietalis hinter den Rippen sehr gut zugänglich (Sakai et al. 1990). Alle suspekten Tastbefunde im Brustkorbbereich (entzündlich oder neoplastisch) können eine Indikation zur Thoraxsonographie darstellen, oft kann das weitere Prozedere durch sonographische Verlaufskontrollen und durch ultraschallgezielte Punktionen geleitet werden. Eine hervorragende Indikation zur Brustwandsonographie ist auch ein Thoraxtrauma. Sowohl Rippen- als auch Sternumfrakturen sind zielsicher diagnostizierbar, daneben sind auch Begleiterscheinungen wie ein lokales Hämatom, Pleuraerguss oder ein Pneumothorax im Ultraschall darstellbar (Mathis 1997).

Indikationen zur Sonographie der Brustwand

- Schmerzen
- Unklarer Tastbefund
- Unklarer Röntgenbefund
- Thoraxtrauma
- Tumorstaging
- Intervention
- Verlaufskontrollen

Pathologische Sonographiebefunde an der Brustwand

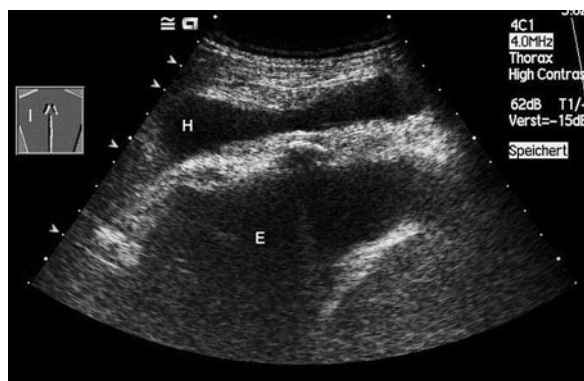
- Weichteile
 - Flüssigkeitsansammlungen:
 - Hämatom,
 - Serom
 - Lymphzyste
 - Abszess
 - Tumoren:
 - Lipom
 - Fibrom
 - Sarkom
 - Metastasen
 - Karzinominfiltration
 - Lymphknoten:
 - Entzündliche Lymphknoten
 - Maligne Lymphome
 - Lymphknotenmetastasen
- Knochen
 - Frakturen:
 - Rippen
 - Sternum
 - Klavikula
 - Skapula
 - Osteolysenmetastasen:
 - Bronchuskarzinom
 - Mammakarzinom
 - Prostatakarzinom
 - Multiples Myelom
 - u. a.

2.1 Weichteile

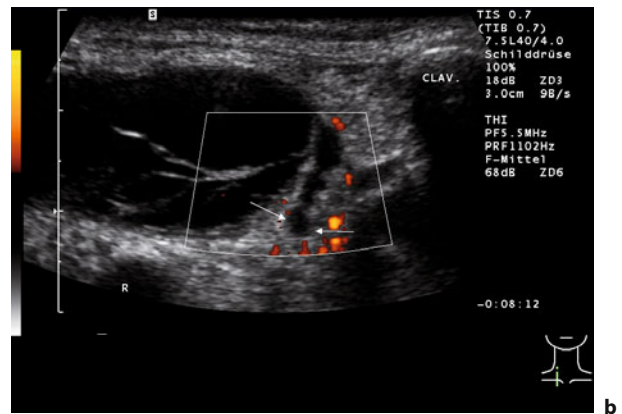
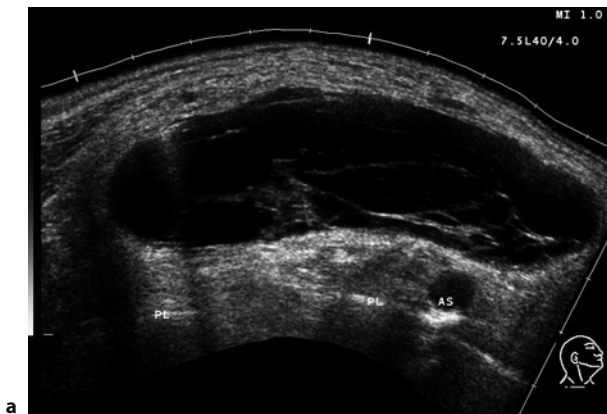
2.1.1 Flüssigkeitsansammlungen

Hämatome

Je nach Erythrozytengehalt und Organisationsgrad – somit also abhängig vom Alter der Läsion – können Hämatome verschiedene Echomuster zeigen. Meist imponieren sie echofrei bis echoarm (■ Abb. 2.1). Manchmal finden sich feine, schleierartige Binnenechos, selten kommen auch Übergangsformen bis hin zu dichteren Echos der Binnenräume vor. Organisierte Hämatome können sich echoinhomogen darstellen.



■ **Abb. 2.1.** Nach einem stumpfen Trauma findet sich ein subkutan gelegenes Hämatom (H). Dieses ist hier weitgehend echolos. Reichlich Flüssigkeit im Pleuraraum (E) entpuppte sich bei Punktion als Hämatothorax



■ **Abb. 2.2a,b.** Postoperativ schmerzhafte Schwellung im Bereich der lateralen Halsseite links. **a** Sonographisch ist eine ca. 10x4x3 cm

große echofreie, gekammerte Raumforderung darstellbar: Lymphzyste. **b** Nachweis einer okkludierten Lymphbahn (Pfeile)

Serom, Lymphzyste

Postoperative Serombildungen sind weitgehend echolos, rundlich oder bizarr geformt und haben keine Kapsel. Lymphzysten sind ähnlich strukturiert, überwiegend rundoval geformt; das okkludierte Lymphgefäß kann dargestellt werden (■ Abb. 2.2).

Abszess

Zellgehalt und Eiweißgehalt einer Abszesshöhle können unterschiedliche Binnenstrukturen bedingen. Der Inhalt von Abszessen kann ähnlich dem von Hämatomen sein. Eine Abgrenzung ist oft schwierig, zumal auch Übergangsstadien im Sinne infizierter Hämatome vorkommen können. Abszesse zeigen als Unterscheidungsmerkmal oft Kapselbildungen unterschiedlicher Ausprägung, Binnenstrukturen können häufig flottieren (■ Abb. 2.3).

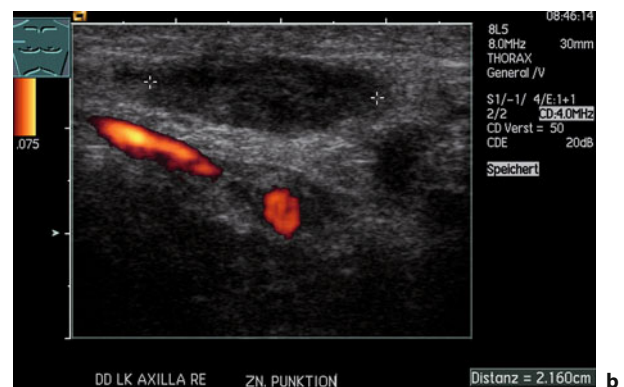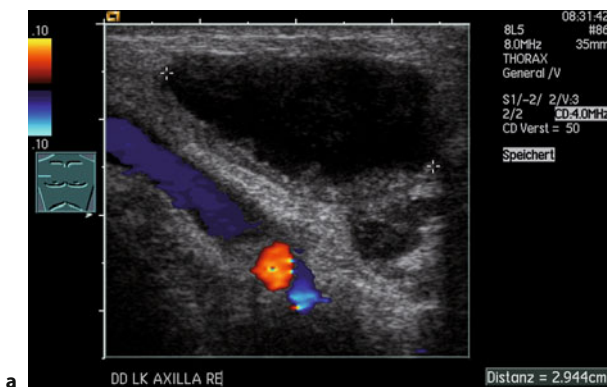2.1.2 Tumoren

Lipom, Fibrom

Die Echogenität von Lipomen und Fibromen ist abhängig vom zellulären Fettgehalt, dem Anteil an Bindegewebe und den Impedanzunterschieden im Interstitium. Die Textur kann sich von echoarm bis hin zu einer relativ echodichten Form präsentieren. Die Abgrenzung zur Umgebung kann unscharf sein, eine Kapselbildung ist möglich (■ Abb. 2.4).

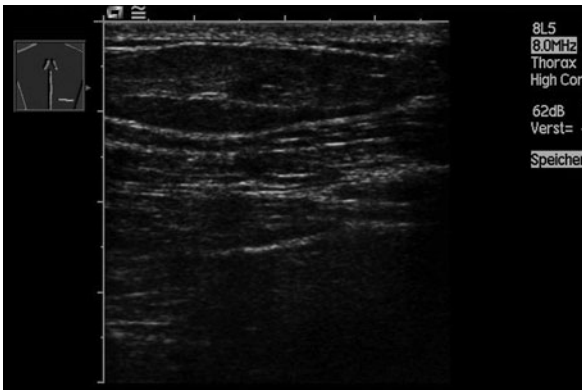
Sarkome, Weichteilmetastasen

Ein Hauptkriterium für den Nachweis einer malignen Raumforderung ist das Bild eines infiltrativen Wachstums. Die Echotextur ist oft echoarm mit inhomogenen echoreicheren Abschnitten. Der Einsatz der Farbdopp-



■ **Abb. 2.3a,b.** Eine schmerzhafte Schwellung im Bereich der rechten Achselhöhle ist verdächtig für Schweißdrüsenabszess. **a** Sonographisch ist eine 3x1,5 cm große, weitgehend echofreie Raumforderung darstellbar. Der mäßig echogene Randsaum

entspricht einer beginnenden Kapselbildung. **b** Die ultraschallgeführte Punktion ergibt Eiter. Die verbliebene Flüssigkeit wird resorbiert



■ **Abb. 2.4.** Mäßig echogenes etwas unscharf begrenztes Lipom infraskapulär

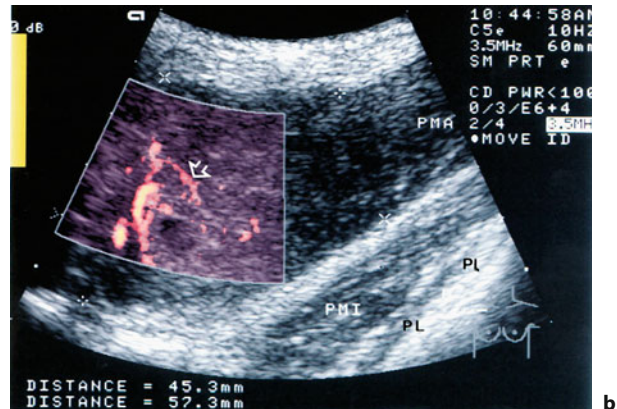
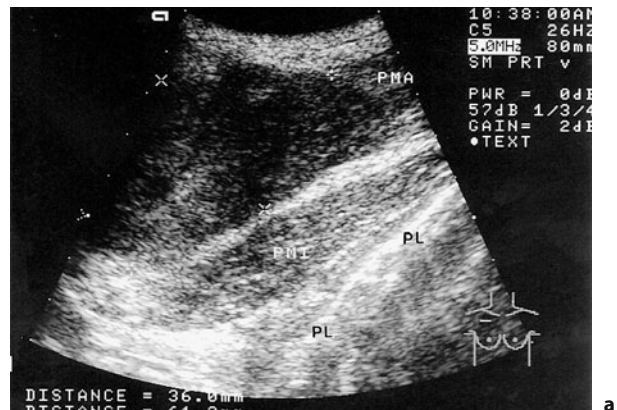
Ultraschallsonographie kann in der Beurteilung echoarmer, malignitätsverdächtiger Strukturen hilfreich sein. Je nach Vaskularisationstyp und Bild der Gefäßverläufe kann der Verdacht auf eine maligne Läsion weiter bestärkt werden (■ Abb. 2.5, Abb. 2.6, Abb. 2.7, Abb. 2.8).

In dieser günstigen, schallkopfnahen Lokalisation bietet sich die sonographisch gezielte Punktion für den Gewinn histologischen Materials und somit letztendlich für die Diagnosesicherung geradezu an.

2.1.3 Lymphknoten

Subkutan tastbare Schwellungen sind meistens durch Lymphknoten verursacht. Die Sonomorphologie von Lymphknoten weist auf die Ätiologie und erlaubt eine vorsichtige Dignitätsbeurteilung im Einklang mit dem klinischen Zustand. Hochfrequente Sonden geben ein differenziertes B-Bild. Das Vaskularisationsmuster im Farbdoppler gibt weitere Hinweise auf die Art des Lymphknotens (Bruneton et al. 1986; Hergan et al. 1994). Die Möglichkeiten einer Dignitätsbeurteilung sind mit der verbesserten Auflösung sowohl im B-Bild als auch durch den Einsatz der verschiedenen Dopplerverfahren in der Beurteilung des Vaskularisationsmusters sicherlich verbessert worden (Chang et al. 1994; Tschammler et al. 1998; ■ Tab. 2.1).

Aufgrund sonomorphologischer Kriterien sollte allerdings nur eine vorsichtige Dignitätszuordnung erfolgen, eine definitive Beurteilung kann aber nur entweder durch eine histologische Diagnosesicherung mittels Punktion oder durch den Verlauf bestätigt werden. In der klinischen Praxis sind besonders die Änderungen der Größe und der Sonomorphologie von großer Bedeutung. So bietet sich eine sonographische Verlaufskontrolle bei ent-

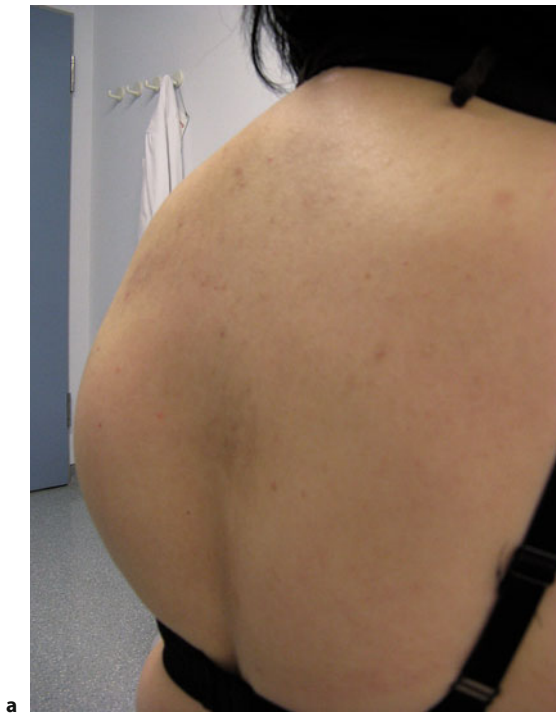


■ **Abb. 2.5a,b.** Muskellymphom. **a** 20-jähriger Patient, der beim Bodybuilding Schmerzen im Bereich der Thoraxwand verspürte. Klinisch zeigte sich eine Verhärtung und Schwellung im Bereich der Pektoralismuskulatur rechts. Sonographisch handelt es sich um eine echoarme Transformation der lateralen Anteile des Pectoralis major, die B-Bild-sonographisch als Einblutung interpretiert wurde. **b** Farbdopplersonographischer Nachweis einer ausgeprägten Vaskularisation der Läsion, mit atypischen Gefäßen (Korkenzieher, Kaliberschwankungen, »High-velocity-Signalen«). Die operative Biopsie ergab ein Non-Hodgkin-Lymphom der Pektoralismuskulatur

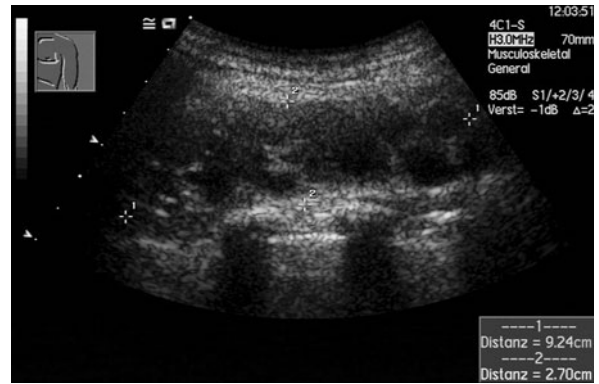
zündlichen Erkrankungen zur Diagnosesicherung an, bei malignen Lymphknoten zur Dokumentation des Therapieerfolgs.

Entzündliche Lymphknoten

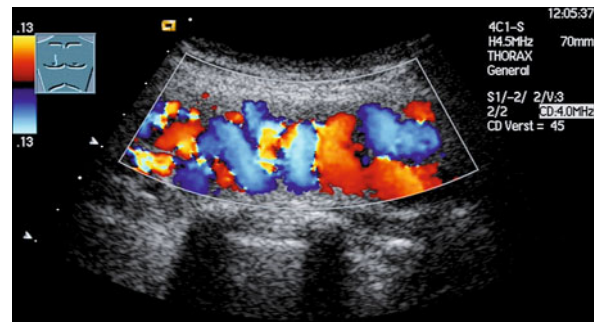
Die Größe von entzündlichen Lymphknoten liegt selten über 20 mm. Sie sind glatt begrenzt, oval, triangulär oder länglich geformt (■ Abb. 2.9). Sehr typisch bei Lymphadenitis ist die perlschnurartige Aneinanderreihung der Lymphknoten entlang den Lymphknotenstationen. Gemäß dem anatomischen Aufbau zeigt sich häufig eine mehr oder wenig ausgeprägte echogene Binnenzone, die als »Hilusfettzeichen« bezeichnet wird und dem im Lymphknotenzentrum angeordneten Fett- und Bindegewe-



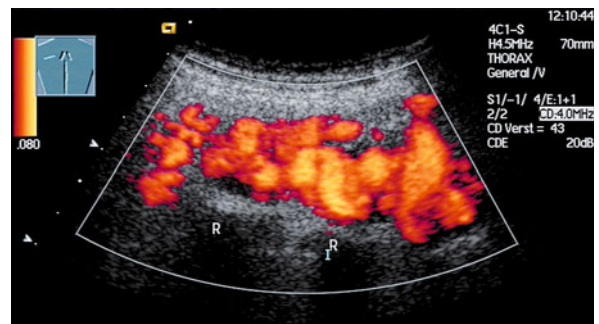
a



b

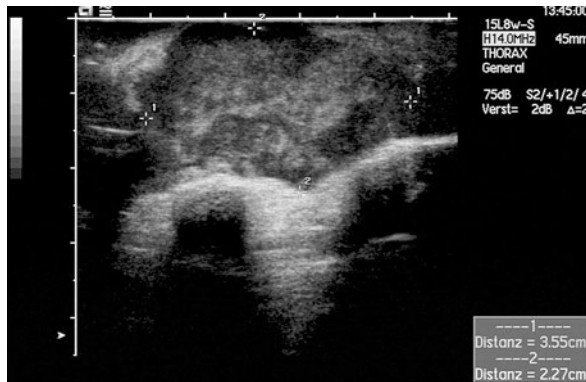


c



d

■ **Abb. 2.6.** Hämangiom der dorsalen Thoraxwand. Weiche, in den letzten Jahren zunehmende Schwellung am Rücken links. Raumforderung auf Höhe der Scapula ohne Infiltration in die umgebenden Strukturen. Die Raumforderung hat Gefäßcharakter und wird aus paravertebralen Gefäßen gespeist und drainiert



■ **Abb. 2.7.** Weichteilmetastase eines Sarkoms

■ **Tab. 2.1.** Sonomorphologie von Lymphknoten

	Entzündlich	Malignes Lymphom	Lymphknotenmetastase
Form	Oval, länglich	Rund, oval	Rund
Rand	Glatt	Glatt	Unregelmäßig
Begrenzung	Scharf	Scharf	Unschärf
Wachstum	Perlschnurartig	Expansiv, verdrängend	Infiltrativ
Verschieblichkeit	Gut	Gut, mäßig	Schlecht
Echogenität	Echoarmer Rand, »Hilusfettzeichen«	Echoarm, zystisch	Echoinhomogen
Vaskularisation	Regulär, zentral	Irregulär	Korkenzieherartig

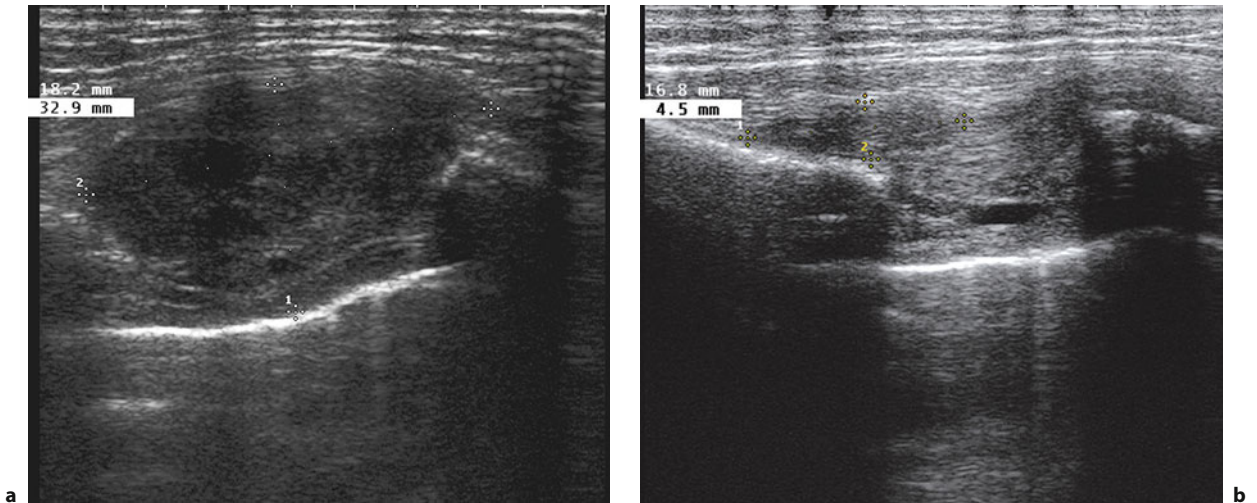


Abb. 2.8. a Solitäre Weichteilmetastase parasternal 15 Jahre nach Mammakarzinom, durch US-geführte Biopsie gesichert. b Rückbildung unter Strahlentherapie

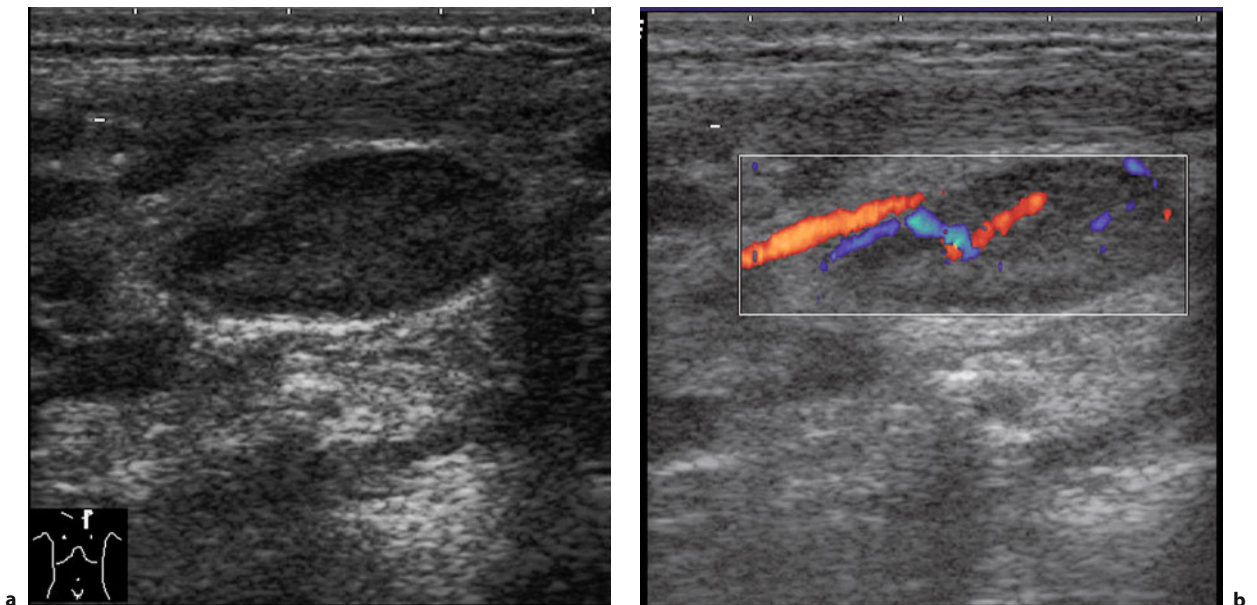


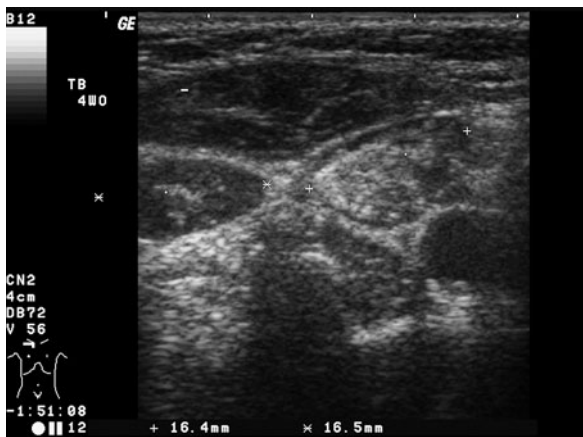
Abb. 2.9. Entzündlicher reaktiver Lymphknoten bei Listeriose: echoarmer Randsaum, reguläre Durchblutung

webe entspricht. Dieses Zeichen ist besonders in der Abheilungsphase von entzündlichen Prozessen sichtbar (Abb. 2.10). Die Zone, die sich am Rand zur Umgebung hin scharf abgrenzt, ist echoarm. In diesem Bereich lassen sich oft regulär verlaufende Gefäße dopplersonographisch nachweisen, auch der Lymphknotenhilus mit den zu- und abführenden Gefäßen lässt sich häufig darstellen.

! Cave
Akut entzündliche Lymphknoten sehen malignen Lymphomen sehr ähnlich!

Maligne Lymphome

Ein homogenes, echoarmes und scharf abgrenzbares Bild ist typisch für maligne Lymphome. Zentrozytische und Hodgkin-Lymphome zeigen häufig eine fast echolose Struktur und imponieren dann wie Zysten. Maligne Lymphome sind rund, prall oval und sehr selten dreieckig geformt (Abb. 2.11, Abb. 2.12). Die beidseitige Anordnung in Bezug zu einem Gefäß (»Sandwich«) spricht ebenfalls für ein malignes Lymphom. Die Vaskularisation von malignen Lymphomen kann regulär verstärkt, aber auch irregulär in den Randpartien ausgeprägt sein.



■ **Abb. 2.10.** Abheilender Lymphknoten bei Tuberkulose: ein schmaler echoarmer Rand, großes echogenes Zentrum

Lymphknotenmetastasen

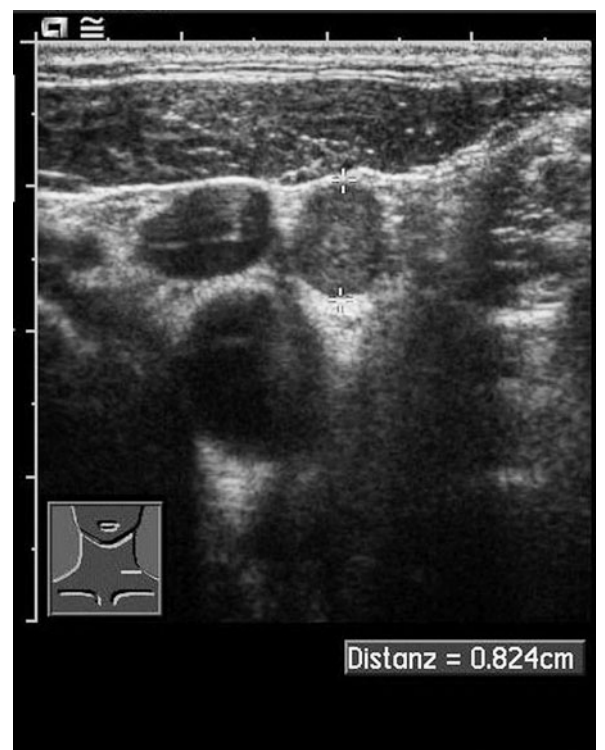
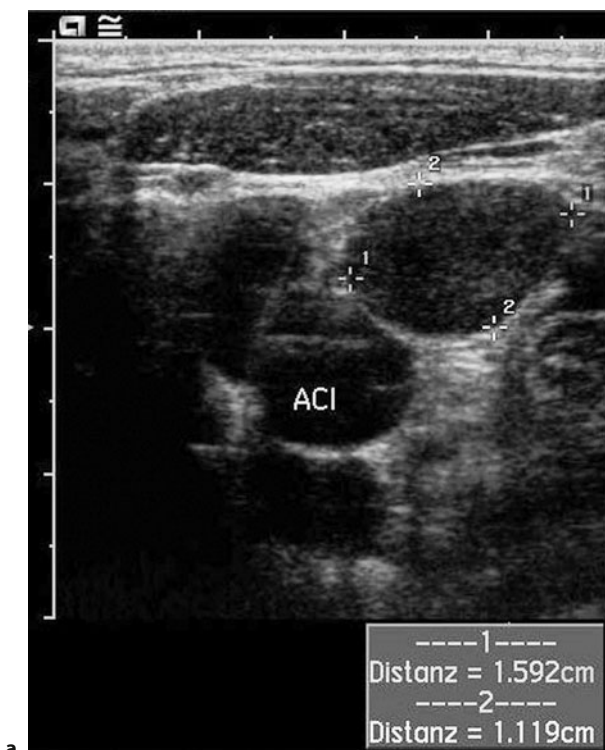
Das sonographische Bild von Lymphknotenmetastasen ist inhomogen, mäßig echoreiche Anteile überwiegen oft. Die Begrenzung ist meist unscharf, ein aggressives Wachstum kann sich durch die Infiltration von Muskeln und Gefäßen zeigen (■ Abb. 2.13). Die Größe ist ein unsicheres Kriterium, jedoch lassen sich bei Metastasen oft weit mehr als die bei entzündlichen Lymphknoten

maximal erreichten 20 mm nachweisen. Insbesondere ist aber die Form der metastatisch befallenen Lymphknoten eher rundlich. In der Nähe von metastatischen Lymphknoten findet man manchmal auch reaktive Lymphknoten.

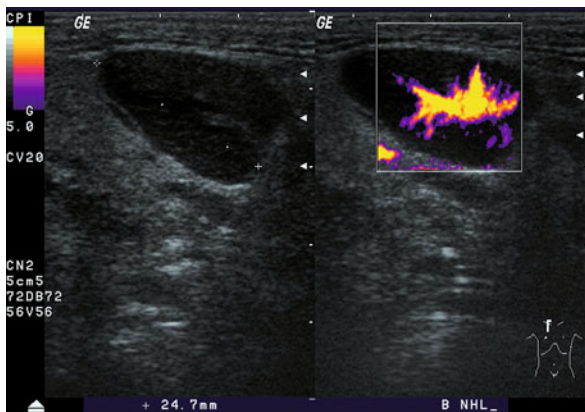
Das Vaskularisationsmuster von Lymphknotenmetastasen ist recht typisch: Die Gefäße liegen oft am Rand, sind irregulär angelegt, zeigen wirre Verlaufsformen, verschieden gerichtete Strömungen und Farbumschläge (Tschammler et al. 2002).

Es lassen sich auch nichtpalpable Lymphknoten darstellen, weshalb die Sonographie der Axilla im präoperativen Staging und in der Verlaufskontrolle beim Mammakarzinom empfohlen wird. Neuerdings wird auch der »sentinel lymph node« sonographisch detektiert (Bruneton et al. 1984; Hergan et al. 1996; ■ Abb. 2.14).

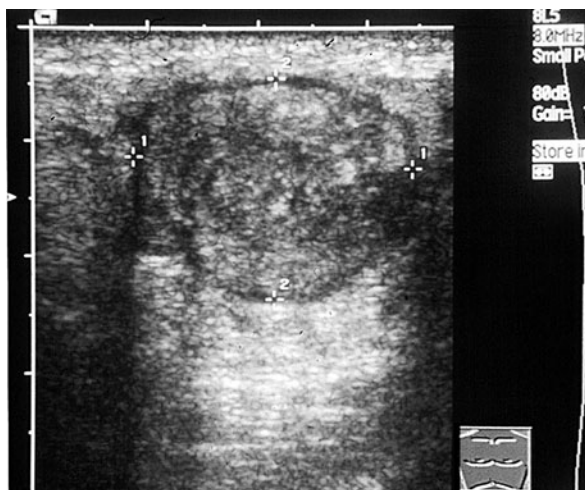
Beim Staging des Bronchialkarzinoms wird heute eine Sonographie gefordert. Diese ist im Nachweis von Lymphknotenmetastasen in der Supraklavikulargrube (=N3) der CT deutlich überlegen, wobei häufig auch nichtpalpable Lymphknotenmetastasen entdeckt werden (Fultz et al. 2002; van Overhagen et al. 2004, Prosch et al. 2007). Die Sonographie entdeckt hier 17–36% mehr Lymphknoten, in 3% wird das Staging upgegradet, und bei ca. 10% werden weitere überflüssige Unter-



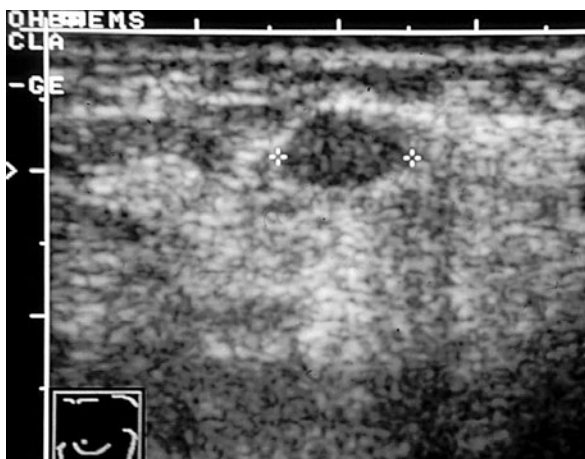
■ **Abb. 2.11a,b.** Hodgkin-Lymphom. **a** Bei Diagnosestellung. **b** Nach 3 Chemotherapiezyklen Rückbildung über 50%. Dann Vollremission



■ **Abb. 2.12.** B-CLL: Echoarmer Lymphknoten mit minimalem Hiluszeichen und verstärkter, etwas irregulärer Durchblutung



■ **Abb. 2.13.** Lymphknotenmetastase eines epidermoiden Lungenkarzinoms. Infiltratives Wachstum in die Umgebung. Palpatörisch war eine deutlich verminderte Verschieblichkeit aufgefallen. Der befallene Lymphknoten selbst ist echoinhomogen, zwiebelartig aufgebaut, infiltriert in die Umgebung



■ **Abb. 2.14.** Nichtpalpable 7 mm große axilläre Lymphknotenmetastase bei Mammakarzinom

suchungen vermieden. Dabei muss auch nach Halslymphknoten gefahndet werden, da deren Vorliegen einem Stadium M1 entspricht.

Auch in der Frage, ob ein Tumor in die Brustwand infiltriert, stellt der Ultraschall die sensitivste Bildgebung dar. Zum einen ist die Auflösung im Bereich der Weichteile mit entsprechend hohen Frequenzen bisher unübertroffen. Des Weiteren lässt sich durch die dynamische Untersuchung zeigen, ob der Tumor noch atmerverschieblich ist. Daher fordern aktuelle S-3-Leitlinien eine Sonographie zum Lymphknoten-Staging beim Lungenkarzinom.

Lymphknotenmetastasen sind gute Parameter für eine Therapieverlaufskontrolle. Bei Ansprechen auf Chemo- oder Radiotherapie können reaktive Lymphknoten persistieren (■ Abb. 2.15).

2.2 Knöcherner Thorax

2.2.1 Rippen- und Sternumfrakturen

Die Röntgendiagnostik kann am Thorax schwierig sein; nicht dislozierte Frakturen sind dabei oft nicht darstellbar. Sonographisch lassen sich Läsionen an Rippen und Sternum gut einsehen (Fenkl et al. 1992; Dubs-Kunz 1992; Bitschnau et al. 1997). Der Bruchspalt, Dislokation und Bruchfragmente werden direkt dargestellt, außerdem Weichteilhämatome, pleurale Flüssigkeit und Lungkontusionen (Wüstner et al. 2005).

Praktisch hat sich folgende Vorgangsweise bewährt: Der Patient zeigt auf den maximalen Schmerzpunkt, hier wird untersucht. Oft kann sofort die Diagnose einer Fraktur gestellt werden.

Wenn der Bruchspalt größer ist als das laterale Auflösungsvermögen des Ultraschallgerätes, ist dieser einer sonographischen Diagnostik direkt zugänglich, was meistens der Fall ist. Eine nicht dislozierte Fraktur kann durch Reverberationsechos, das sog. »Kaminphänomen«, auch indirekt nachgewiesen werden. Diese Reverberationsartefakte entstehen an den Grenzflächen der Bruchfragmente und reichen senkrecht in die Tiefe. Das Kaminphänomen lässt sich bei fehlender Dislokation am Schmerzpunkt durch sanften Druck auslösen. Für den Nachweis von Frakturen bei Rippen oder Sternum ergeben sich sonomorphologisch keine Unterschiede. Kriterien sind der direkte Nachweis eines Kortikalisspaltess bzw. einer Kortikalisstufe (■ Abb. 2.16) und der indirekte Nachweis eines lokalen Hämatoms, eines Kaminphänomens oder eines begleitenden pleuralen Ergusses (■ Abb. 2.17).