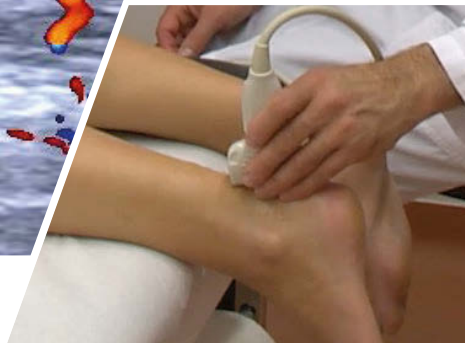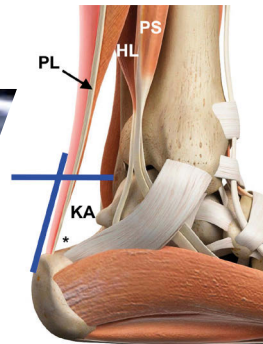
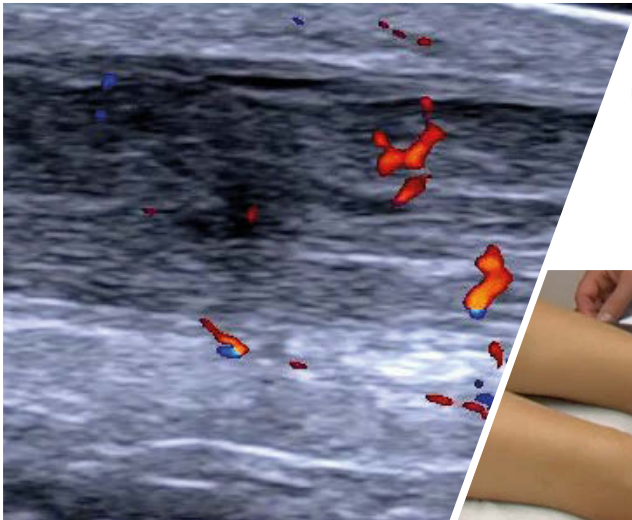


R. Horn | C. F. Dietrich

Ultraschall des Bewegungsapparates

Praxishandbuch mit Vergleichsbildern



R. Horn | C. F. Dietrich
**Ultraschall des
Bewegungsapparates**

R. Horn | C. F. Dietrich

Ultraschall des Bewegungsapparates

Praxishandbuch mit Vergleichsbildern

Mit 152 Abbildungen

Dr. med. Rudolf Horn
Center da sandà Val Müstair
Sielva 122
CH-7536 Sta. Maria

Prof. Dr. med. Christoph F. Dietrich
Kliniken Hirslanden Bern
Beau-Site, Salem und Permanence
CH-3013/CH-3018 Bern

ISBN (eBook)
978-3-7691-3770-5
aerzteverlag.de

Bibliografische Information der Deutschen Nationalbibliothek

Die Deutsche Nationalbibliothek verzeichnet diese Publikation in der Deutschen Nationalbibliografie; detaillierte bibliografische Daten sind im Internet über <https://portal.dnb.de> abrufbar. Die Wiedergabe von Gebrauchsnamen, Handelsnamen, Warenbezeichnungen usw. in diesem Werk berechtigt auch ohne besondere Kennzeichnung nicht zu der Annahme, dass solche Namen im Sinne der Warenzeichen- oder Markenschutz-Gesetzgebung als frei zu betrachten wären und daher von jedermann benutzt werden dürften.

Wichtiger Hinweis:

Die Medizin und das Gesundheitswesen unterliegen einem fortwährenden Entwicklungsprozess, sodass alle Angaben immer nur dem Wissensstand zum Zeitpunkt der Drucklegung entsprechen können. Die angegebenen Empfehlungen wurden von Verfassern und Verlag mit größtmöglicher Sorgfalt erarbeitet und geprüft. Trotz sorgfältiger Manuskripterstellung und Korrektur des Satzes können Fehler nicht ausgeschlossen werden. Der Benutzer ist aufgefordert, zur Auswahl sowie Dosierung von Medikamenten die Beipackzettel und Fachinformationen der Hersteller zur Kontrolle heranzuziehen und im Zweifelsfall einen Spezialisten zu konsultieren.

Der Benutzer selbst bleibt verantwortlich für jede diagnostische und therapeutische Applikation, Medikation und Dosierung.

Verfasser und Verlag übernehmen infolgedessen keine Verantwortung und keine daraus folgende oder sonstige Haftung für Schäden, die auf irgendeine Art aus der Benutzung der in dem Werk enthaltenen Informationen oder Teilen davon entstehen. Das Werk ist urheberrechtlich geschützt. Jede Verwertung in anderen als den gesetzlich zugelassenen Fällen bedarf deshalb der vorherigen schriftlichen Genehmigung des Verlages.

Copyright © 2022 by
Deutscher Ärzteverlag GmbH
Dieselstraße 2, 50859 Köln

Umschlagkonzeption: Deutscher Ärzteverlag GmbH
Titelfoto: Dr. Rudolf Horn
Produktmanagement: Sabine Bosch
Content Management: Alessandra Provenzano
Manuskriptbearbeitung: Thalia Andronis
Herstellung: Christian Ruhmann
Satz: Plaumann, 47807 Krefeld

Vorwort

Der muskuloskeletale Ultraschall ist ein sehr wertvolles diagnostisches Hilfsmittel bei der Beurteilung von Patienten mit Erkrankungen oder Verletzungen am Bewegungsapparat. Insbesondere bei Notfallpatienten gibt der Ultraschall dem behandelnden Arzt die Möglichkeit, die anatomischen Strukturen zu differenzieren und die pathologischen Befunde zu erkennen. Der Ultraschall gibt dem Kliniker die Möglichkeit, in den Patienten „hineinzuschauen“. Somit können die Therapie und/oder weiterführende Untersuchungen veranlasst werden.

Jede Region am gesamten Bewegungsapparat hat ihre diagnostischen Gemeinsamkeiten und Eigenheiten, sowohl klinisch wie auch sonografisch. Das vorliegende praktisch orientierte Ultraschallbuch im Ringbuchformat zeigt, wie die wichtigsten Regionen untersucht werden. Es wird aufgezeigt, in welchen Schnittebenen die zu beurteilenden Strukturen dargestellt werden, sowohl am Körper als auch am Ultraschallbild. Zusätzlich werden häufig vorkommende Pathologien erklärt und mit

entsprechenden sonografischen Abbildungen illustriert.

Es ist nicht die Idee dieses Werkes, eine umfassende Darstellung der Pathologien zu zeigen – dafür gibt es unzählige ausgezeichnete Werke. Dieses Buch soll dem Arzt helfen, wichtige anatomische Strukturen sonografisch darzustellen und die häufigsten Pathologien erkennen zu können.

Das handliche Ringbuchformat ermöglicht die Nutzung während der Untersuchung. Es enthält viele Kniffs und Tricks, wie der Schallkopf bewegt werden kann, um die entsprechenden Schnittebenen bestmöglich darstellen zu können. Die bebilderten Hinweise auf Pathologien helfen dem behandelnden Arzt, richtig zu diagnostizieren und richtig zu behandeln.

Wir wünschen dem Leser viel Freude am muskuloskeletalen Ultraschall und freuen uns über kritische und positive Rückmeldungen!

Rudolf Horn
Christoph F. Dietrich

Inhaltsverzeichnis

1	Schulter	1
1.1	Schulter kranial mit Akromioklavikulargelenk – 2	
1.2	Schulter dorsal – 4	
1.3	Schulter ventral-medial – Subskapularissehne – 6	
1.4	Schulter ventral-lateral – lange Bizepssehne – 8	
1.5	Schulter frontal – Supraspinatus- und Infraspinatussehne – 10	
2	Ellbogen	15
2.1	Ellbogen dorsal – 16	
2.2	Ellbogen ventral – 18	
2.3	Ellbogen lateral – 20	
2.4	Ellbogen medial – 22	
3	Handgelenk	25
3.1	Handgelenk dorsal – 26	
3.2	Handgelenk palmar – 30	
4	Hüftgelenk und Oberschenkel proximal	33
4.1	Hüftgelenk ventral – 34	
4.2	Oberschenkel proximal-lateral – 36	
5	Knie	39
5.1	Knie ventral – 40	
5.2	Knie medial und lateral – 44	
5.3	Knie dorsal – 48	
5.4	Oberschenkel ventral-distal – 52	
6	Unterschenkel dorsal	57
6.1	Wade – 58	
6.2	Achillessehne – 62	
7	Oberes Sprunggelenk und Fußwurzelknochen	67
7.1	Oberes Sprunggelenk ventral – 68	
7.2	Oberes Sprunggelenk – Ligamentum tibiofibulare anterius – 70	
7.3	Oberes Sprunggelenk – Ligamentum fibulotalare anterius – 72	
7.4	Oberes Sprunggelenk – Ligamentum fibulocalcanearum – 74	
7.5	Oberes Sprunggelenk – Ligamentum deltoideum – 76	
	Stichwortverzeichnis	78