Rainer-Peter Meyer

André Gächter

Urs Kappeler

Hüftchirurgie in der Praxis

Rainer-Peter Meyer (Hrsg.)
André Gächter (Hrsg.)
Urs Kappeler (Hrsg.)

Hüftchirurgie in der Praxis

Mit 639 Abbildungen

Springer

Dr. med. Rainer-Peter Meyer
Orthopädisch-traumatologische Abteilung
Kantonsspital
CH-5404 Baden

Prof. Dr. med. André Gächter
Burgerstraße 9
CH-9402 Mörschwil

Dr. med. U. Kappeler
Husmatt 3
CH-5405 Baden-Dättwil

ISBN 3-540-22718-0
Springer Medizin Verlag Heidelberg
Bibliografische Information der Deutschen Bibliothek
Die Deutsche Bibliothek verzeichnet diese Publikation in der Deutschen Nationalbibliografie;
detaillierte bibliografische Daten sind im Internet über http://dnb.ddb.de abrufbar.

Dieses Werk ist urheberrechtlich geschützt. Die dadurch begründeten Rechte, insbesondere die der Übersetzung, des Nachdrucks, des Vortrags, der Entnahme von Abbildungen und Tabellen, der Funksendung, der Mikroverfilmung oder der Vervielfältigung auf anderen Wegen und der Speicherung in Datenverarbeitungsanlagen, bleiben, auch bei nur auszugsweiser Verwertung, vorbehalten. Eine Vervielfältigung dieses Werkes oder von Teilen dieses Werkes ist auch im Einzelfall nur in den Grenzen der gesetzlichen Bestimmungen des Urheberrechtsgesetzes der Bundesrepublik Deutschland vom 9. September 1965 in der jeweils geltenden Fassung zulässig. Sie ist grundsätzlich vergütungspflichtig. Zuwiderhandlungen unterliegen den Strafbestimmungen des Urheberrechtsgesetzes.

Springer Medizin Verlag.
Ein Unternehmen von Springer Science+Business Media

springer.de
© Springer Medizin Verlag Heidelberg 2005
Printed in Germany

Die Wiedergabe von Gebrauchsnamen, Warenbezeichnungen usw. in diesem Werk berechtigt auch ohne besondere Kennzeichnung nicht zu der Annahme, dass solche Namen im Sinne der Warenzeichen- und Markenschutzgesetzgebung als frei zu betrachten wären und daher von jedermann benutzt werden dürften.
Produkthaftung: Für Angaben über Dosierungsanweisungen und Applikationsformen kann vom Verlag keine Gewähr übernommen werden. Derartige Angaben müssen vom jeweiligen Anwender im Einzelfall anhand anderer Literaturstellen auf ihre Richtigkeit überprüft werden.

Planung: Antje Lenzen
Projektmanagement: Lindrun Weber
Lektorat: Angela Wirsig-Wolf, Wolfenbüttel
Umschlaggestaltung: deblik, Berlin

SPIN 10827014
Satz: TypoStudio Tobias Schaedla, Heidelberg

Gedruckt auf säurefreiem Papier 2111 – 5 4 3 2 1 0

Für Christoph Meyer

Christoph Meyer was a true modern day adventurer. He had a passion for flying. He flew all over Africa. Indeed, all over the world.

Ahead of being an orthopaedic surgeon, Christoph was a doctor with the ethics, dedication and spirit embodied in the Hippocratic oath. He helped people to reduce their disabilities and improve their quality of life. He did this without thought of material reward. He loved imparting knowledge which he gave freely to anyone who asked.

As an orthopaedic surgeon he was outstanding. He had knowledge and training not available in this country. He had a deep understanding of the problems afflicting the musculoskeletal system and the biomechanics involved. He was an extraordinarily talented surgeon with the ability and courage to surmount unbelievably challenging surgical problems. More than this he guided others to do the same.

His patients, the children at Baragwanath Hospital loved him. He was their friend who made them walk and play soccer again. The cripples at Emseleni crawled into hospital and walked out because of him.

He was an outstanding researcher who pioneered many new ideas and techniques in orthopaedics.

His energy and enthusiasm for orthopaedics stimulated his colleagues to improve their understanding and techniques.

I know of no other person who has given as much time and energy to expanding orthopaedic horizons in this country and far afield in Africa as Christoph Meyer.

Christoh Meyer, adventurer, doctor, orthopaedic surgeon, scientist, teacher, family man, colleague and friend, helped, taught and inspired us.

G.A. Versfeld

Vorwort

»Hüftchirurgie in der Praxis« ist unser letzter Band in einer Serie von 5 Büchern, die wir in den vergangenen 10 Jahren im Springer-Verlag veröffentlicht haben.

Ein weiteres Buch über Hüftchirurgie – erinnert das nicht etwas an »Eulen nach Athen tragen«?

Nachdem die klassischen Hüfteingriffe wie Hüfttotalprothese, intertrochantere Osteotomie, Beckenosteotomien weitgehend standardisiert sind, brechen die Besten dieses Faches bereits auf zu neuen Horizonten. Die minimal invasive arthroskopische Chirurgie mit zunehmend präziserer Indikationsstellung und wirkungsvollem Anwendungsbereich erobert sich ihren sicheren Platz. Die von R. Ganz in Bern induzierte Off-set-Chirurgie hat einige starke Repräsentanten dieses anspruchsvollen Eingriffs hervorgebracht. Die Hüftdysplasie ist nicht mehr das Schreckgespenst jedes Hüftchirurgen, sind doch in den letzten Jahren immense Fortschritte auch bei dieser Affektion gemacht worden.

So ist Hüftchirurgie nicht gleich Prothesenchirurgie. Zu viele faszinierende und auch neue Aspekte bietet uns diese Spezialität, sodass wir es wagen, mit 24 Beiträgen von 31 Autoren die »Hüftchirurgie in der Praxis« vor dem interessierten Leser aufzurollen.

B. Rüttimann, Orthopäde und Medizinhistoriker mit Leib und Seele, zeigt uns anhand von 4 historischen Beispielen, welch enormen Weg die Chirurgie im Hüftbereich seit Einführung der Asepsis zurückgelegt hat – zum Wohle der Patienten.

Die beiden Dortmunder, K. Buckup und K. Kalchschmidt, führen uns über den klassischen Parcours der Hüftuntersuchung. Anhand eines reichen Zeichenmaterials erläutern sie den Weg vom Eintreten des Patienten ins Untersuchungszimmer bis zur erhärteten Diagnose.

R. Hügli, der Radiologe, steuert nicht bloß schnurstracks aufs MRI als einzig aussagekräftiges bildgebendes Verfahren im Hüftbereich zu. Die konventionelle Radiologie behält ihren Stellenwert weiterhin mit den Standardprojektionen und deren Variationen. Auch Ultraschall und Computertomographie behaupten ihren Anwendungsbereich. Ein reiches Bildmaterial dokumentiert dann aber die großartigen diagnostischen Möglichkeiten der Magnetresonanztomographie.

Auch wenn das Hüftgelenk für viele Arthroskopiker heute noch immer »Terrain vierge« bedeutet, weisen uns die ganz versierten arthroskopischen Chirurgen, zu denen C. Lampert zweifellos gehört, den Weg zum Erfolg mit klarer Diagnose und präziser therapeutischer Geste. Eingeschlagene osteocartilaginäre Flakes nach traumatischer Hüftluxation, Labrumläsionen, auch gewisse Formen des ventralen Impingements können arthroskopisch mit Erfolg angegangen werden, abgesehen von der eitrigen Koxitis beim Kind, bei der die arthroskopische Spülung bereits der »golden standard« ist.

Was F. Hefti über die kindliche Hüftdysplasie und ihre Behandlung aus seinem immensen Erfahrungsschatz zaubert, ist beeindruckend. Immer wieder von Neuem fasziniert der Autor durch seine konzisen Darstellungen in Wort und Bild. Von den »Basics« ausgehend wird F. Hefti nie müde, uns durch sein deduktives Vorgehen Schritt für Schritt zur richtigen Schlussfolgerung zu führen.

Ohne sich in dem unendlich weiten Feld von Theorien, Spekulationen und Fakten über den Morbus Perthes zu verlieren, legt S. Dierauer den heutigen Stand des Möglichen unter dem Aspekt der »Containmenttherapie« dar. Seine gewichtige Schlussfolgerung: »However, each child should be evaluated and treated individually«.

Mit einer reichhaltigen Bilddokumentation zeigt uns C. Lampert die heutigen chirurgischen Therapiemöglichkeiten bei der Epiphysenlösung am Hüftgelenk auf. So klar diese chirurgischen Schritte vom Leser nachvollzogen werden können, so schwierig sind sie in Wirklichkeit durchzuführen. Bei jedem dieser Eingriffe lauert die Femurkopfnekrose, die tödliche Bedrohung des jugendlichen Hüftgelenks, mit lebenslänglichen Konsequenzen für die Betroffenen.

Nicht etwa kleiner sind die Gefahren bei der Schenkelhalsfaktur des Kindes – im Gegenteil. Auch hier hat C. Lampert aus einem großen Krankengut die beeindruckendsten Verläufe herausgearbeitet. Für den noch so versierten Operateur gilt auch hier das »Alles-oder-Nichts«

– entweder gelingt dank schonendster Operationstechnik und möglichst minimalem Implantat die Konsolidation oder es droht der Absturz in die Femurkopfnekrose.

Was die intertrochantere Osteotomie bei präziser technischer Anwendung zu leisten vermag, demonstriert U. Kappeler anhand von 8 Fällen auf beeindruckende Weise. Strenge Indikationsstellung, genaueste präoperative Planung gepaart mit sorgfältiger operativer Ausführung durch den versierten Hüftchirurgen führen zu Erfolgen, die man im Zeitalter der Prothetik einem gelenkerhaltenden Eingriff kaum mehr attestieren würde.

Eine ganz spezielle Form von intertrochanterer Osteotomie, die schenkelhalsverlängernde Osteotomie, stellt in einem eigenen Kurzbeitrag E. Morscher vor. Morscher ist auch der eigentliche Promotor dieser Osteotomieform und hat sie gemeinsam mit F. Hefti popularisiert. Eng in ihrem Anwendungsbereich, aber äußerst wirkungsvoll bei technisch korrekter Durchführung, wird diese spezielle Osteotomie noch über Jahrzehnte »im Angebot« bleiben.

Zunehmend häufiger findet sich in der Hüftpathologie der Begriff des femoroacetabulären Impingements. Es ist zweifelsfrei das Verdienst von R. Ganz, diese nicht so seltene Affektion biomechanisch herausgearbeitet und einer wirkungsvollen chirurgischen Therapie zugeführt zu haben. H.P. Nötzli beschäftigt sich intensiv mit dieser anspruchsvollen Chirurgie und berichtet bei strenger Indikationsstellung über zunehmend ermutigende Resultate. Der Langzeiteffekt dieses Eingriffs wird sich in den kommenden Jahren bestätigen lassen – davon sind wir überzeugt.

Ein weiteres, operationstechnisch anspruchsvolles Highlight präsentiert B. Isler mit der periacetabulären Osteotomie. Auch hier steht R. Ganz als Erfinder und Promotor dieser Operation fest, die auch seinen Namen trägt. B. Isler, ein exzellenter Beckenchirurg, stellt diese Osteotomie in Wort und Bild vor, wobei sich Isler gleich selbst auch als exzellenter Zeichner entpuppt.

Einen etwas anderen Weg als die Berner Schule mit R. Ganz geht das Dortmunder Team mit K. Kalchschmidt und K. Buckup bei der operativen Behandlung der Hüftdysplasie. Auch wenn diese Dreifachbeckenosteotomie unter direkter Sichtkontrolle durchgeführt wird, stellt sie gleichwohl höchste Anforderungen an den Operateur und sein dreidimensionales Denken. Eindrücklich die Langzeitresultate nach durchschnittlich über 11 Jahren Follow-up mit einer bleibenden Beschwerdeminderung von nahezu 89%.

Einmal mehr beeindruckt die St. Galler Klinik für orthopädische Chirurgie mit dem Beitrag über die osteosynthetische Versorgung von hüftnahen Femurfrakturen durch ihre vielfältigen technischen Mittel, die individuell ausgewählt, entsprechend wirkungsvoll eingesetzt werden. Isolierte Verschraubung, dynamische Hüftschraube, Sirus-Femurmarknagel, Gammanagel, Kondylen- und Gabelplatte, keines der zurzeit aktuellen Implantate, das nicht seine Anwendung bei entsprechender Indikationsstellung hätte. Wer nicht über eine breite Palette von Implantaten verfügt und deren Einsatz technisch beherrscht, steht bei dieser Art von Chirurgie auf verlorenem Posten – und mit ihm der Patient.

Ein ähnliches Krankengut, jedoch mit höherem Durchschnittsalter, geht das Team des Kantonsspitals Baden gemeinsam mit den St. Gallern an. An 9 Fällen wird der äußerst wirkungsvolle Anwendungsbereich der Prothetik bei den hüftnahen Femurfrakturen aufgezeigt. Es gelingt, durch die Implantation einer Hemiprothese oder – bei vorbestehender Koxarthrose – einer Hüfttotalprothese, diese alten, teils sehr alten Menschen rasch und bei voller Belastung wieder zu mobilisieren. Die sofortige Remobilisation verhindert oft auch das Aufbrechen von Komorbiditäten und führt zu merklicher Verkürzung der Hospitalisationsdauer im Akutspital.

J.F. Löhr von der ENDO-Klinik Hamburg hat sich dem dankbaren Bereich der Revisionsoperationen bei der aseptischen Hüftprothesenlockerung angenommen. Löhr zeigt in seinem Beitrag beeindruckend auf, welch gewaltiger technischer Fortschritt gerade bei den Revisionsoperationen in der Hüftprothetik während der letzten 10–15 Jahre erzielt wurde. Die vermehrt zementfrei durchgeführten Wechseloperationen berücksichtigen die Biologie des durch den jahrelangen Abrieb alterierten Knochens wesentlich besser.

P. Ochsner mit seinem Team ist die Referenzgröße für Infekte bei Hüftprothesen. In seiner bestechend klaren, didaktischen Art zeigt Ochsner, wie unterschiedlich sich Infektionen von Hüfttotalprothesen manifestieren können und wie flexibel und differenziert daher auch die Therapie dieser schweren Komplikation auszufallen hat. Mit dem renommierten

Infektiologen, W. Zimmerli, zur Seite gelingen den Liestalern Infektsanierungen auch in den verzweifeltsten Fällen.

Bei der Behandlung rheumatoider Erkrankungen ist N. Gschwend mit seinem immensen Erfahrungsschatz aus jahrzehntelanger Beschäftigung mit dieser Affektion nach wie vor die gefragte Ansprechperson. Die Palette der operativen Möglichkeiten beim rheumatoiden Hüftgelenk ist leider klein. Auch wenn die Synovektomie heute arthroskopisch möglich ist, so ist die Indikation zur Synovektomie an diesem Gelenk auch bei Rheumatikern selten. Gschwend vergleicht anhand einer eigenen Studie die Resultate von Hüftprothesen bei primärer Koxarthrose mit denen bei rheumatoider Arthritis und kann feststellen, dass die Langzeitresultate sich heute nahezu gleichen.

Was M. Mumenthaler an neurologischen Läsionen bei Hüfteingriffen perioperativ alles auflistet, lässt jeden Hüftchirurgen erschauern. Bis zu 50% Nervenschäden konnten – wenn auch vor Jahren – elektromyographisch nach Hüftprothesenimplantationen nachgewiesen werden. Die allermeisten dieser Schädigungen waren allerdings nicht relevant, bzw. bildeten sich spontan zurück. Die Schlussfolgerung: Es kann nicht sorgfältig genug operiert werden.

Multiple Arbeiten über Gefäßverletzungen in der Hüftchirurgie hat B. Nachbur im deutschen und englischen Sprachbereich über die Jahre publiziert. Einige dieser Publikationen wurden geradezu zu Klassikern und werden immer wieder zitiert. Auch wenn bedrohliche vaskuläre Komplikationen im Hüftbereich unter einem halben Prozent aller Operationen liegen, ist jede einzelne eine zuviel. Nachbur zeigt in seinem Beitrag auf, welche grundlegenden Prinzipien perioperativ beachtet werden müssen und wie in der Notsituation adäquat zu reagieren ist.

B. Dejung führt uns in den weiten und zum Teil schwer fassbaren Bereich der konservativen Behandlung von Hüftschmerzen ein. Dejung hat die Hauptstoßrichtung seines Berufes auf die Diagnostik und Therapie des myofaszialen Schmerzsyndroms gerichtet und in einer eigenen Buchpublikation seine Erfahrungen dokumentiert. Es erstaunt immer wieder von Neuem, mit welch einfachen konservativen therapeutischen Maßnahmen hartnäckige Hüftbeschwerden über Jahre im Griff gehalten werden können.

Das weite Gebiet der Überlastungsschäden und -verletzungen beim Sportler im Hüftbereich wird vom kompetenten Team der Poliklinik für Sportorthopädie der Technischen Universität München unter Leitung von A.B. Imhoff bearbeitet. Mit einer reich bebilderten Kasuistik gelingt den Autoren eine eindrückliche Tour d'Horizon von den klassischen Affektionen wie Stressfrakturen, Bursitiden und Muskelrissen bis zur arthroskopisch sanierbaren Labrumruptur.

Im letzten Beitrag geht F. Hefti auf Tumoren im Becken- und Hüftbereich ein. Der Autor schöpft aus seinem riesigen Erfahrungsschatz u. a. basierend auf dem Knochentumor-Referenzzentrum Basel. Was an rekonstruktiven Möglichkeiten sowohl im Beckenbereich wie am proximalen Femur und Femurschaft heute technisch machbar ist, demonstriert Hefti an beeindruckenden Fallbeispielen. Dass die Prognose, insbesondere bei Tumoren am Becken, schlechter ist als an den Extremitäten, liegt vorwiegend an der wegen der großen Weichteilmassen relativ späten Diagnosestellung. Gleichwohl lassen sich die Resultate, insbesondere im proximalen Femurbereich, bereits mit denjenigen am distalen Femur vergleichen.

Was diese 31 Autoren in ihren 24 Beiträgen an Fachwissen über das Hüftgelenk zusammentragen, ist imposant. Wer kann sich anmaßen, dieses immense Wissen in einer Einzelperson zu vereinen. Der Teamgedanke – wie von N. Gschwend analog der Entwicklung in den angelsächsischen Ländern schon in den frühen 70er Jahren bei uns eingeführt – ist gefragt. Nur teamorientierte Spezialisten sind in der Lage, die Qualität zu halten und den Fortschritt zu integrieren.

Auch dieser 5. und letzte Band in unserer Serie soll den Leser begeistern für ein Gelenk, das im wahrsten Sinne des Wortes tragend ist. Wir realisieren dies spätestens dann, wenn wir wegen Hüftbeschwerden selbst zu hinken beginnen. Wir wünschen viel Vergnügen bei der Lektüre.

Baden, St. Gallen, im Frühjahr 2004
R.-P. Meyer, A. Gächter, U. Kappeler

Danksagung

31 Autoren haben in 24 Beiträgen ihr umfassendes Wissen in dieses Buch eingebracht. Ihnen allen gilt unser Dank. In einer Zeit, in der vor allem materielle Stimuli zu Höchstleistungen animieren, ist es umso beeindruckender, wie all diese Autoren mit viel fachlichem und zeitlichem Aufwand völlig unentgeltlich ihren Beitrag geleistet haben. So selbstverständlich ist dies nicht.

Welch komplexe Infrastruktur hinter jedem einzelnen dieser Autoren steckt, kann nur der erahnen, der selbst einmal medizinisch tätig war. Reibungslos funktionierende Operationsteams, bestes Pflegepersonal, hochmotivierte Physiotherapie-Crews, effiziente Röntgeninstitute, lückenlose Bilddokumentation, nicht zuletzt zuverlässigst koordinierende Sekretärinnen machen Erfolge auf hohem Niveau erst möglich. All diesen Menschen, die in ihrer Position so perfekte Arbeit leisten, gilt unser Dank.

Für die großzügige materielle Unterstützung auch dieses Buches bedanken wir uns bei folgenden Firmen und Privatpersonen:
Astra Zeneca AG, Zug
Bayer (Schweiz) AG, Zürich
DePuy a Johnson&Johnson Company, Spreitenbach
GlaxoSmithKline AG, Münchenbuchsee
IPHAR Consulting AG, Basel
IBSA Institut Biochimique SA, Pambio-Noranco
Maxwell and Nili-Brothers AG, Zürich
Pfizer AG, Zürich
Tornier AG, Cham
Centerpulse Orthopädie a Zimmer Company, Münsingen

Unser Dank geht aber auch an das einmal mehr perfekt arbeitende Team des Springer-Verlages: Dr. F. Kraemer hat gemeinsam mit Frau Antje Lenzen dieses Buch mit hoher Fachkompetenz begleitet. Frau Lindrun Weber, Herr W. Bischoff und Herr Tobias Schaedla leisteten in ihren Aufgabenbereichen wiederum perfekte Arbeit – herzlichen Dank an alle.

R.P Meyer
A. Gächter
U. Kappeler

Mitarbeiterverzeichnis

Buckup, K., Dr.
Orthopädische Klinik
Klinikum Dortmund GmbH
Beurhausstraße 40
D-44137 Dortmund

Dejung, B., Dr.
Theaterstraße 1
CH-8400 Winterthur

Dierauer, S., Dr.
Orthopädische Universitätsklinik Balgrist
Forchstraße 340
CH-8008 Zürich

Dora, C., Dr.
Orthopädische Universitätsklinik Balgrist
Forchstraße 340
CH-8008 Zürich

Grehn, H., Dr.
Klinik für orthopädische Chirurgie
Kantonsspital
CH-9007 St. Gallen

Gross, T., Dr.
Dep. Chirurgie
Universitätskliniken
Kantonsspital Basel
Petersgraben 4
CH-4031 Basel

Gschwend, N., Prof. Dr.
Schulthess Klinik
Lengghalde 2
CH-8008 Zürich

Hefti, F., Prof. Dr.
Kinderorthopädische Universitätsklinik
Römergasse 8
CH-4005 Basel

Hesse, B., Dr.
Klinik für orthopädische Chirurgie
Kantonsspital
CH-9007 St. Gallen

Hohmann, E., Associate Prof.
Musculoskeletal Research Unit
Central Queensland University
P.O. Box 4045
Rockhampton QLD 4700
Australia

Hügli, R., Dr.
Dep. Med. Radiologie
Universitätskliniken
Kantonsspital Basel
Petersgraben 4
CH-4031 Basel

Imhoff, A.B., Prof. Dr.
Abteilung und Poliklinik für Sportorthopädie der Technischen Universität München
Connollystraße 32
D-80809 München

Isler, B., Dr.
Klinik für orthopädische Chirurgie
Kantonsspital
CH-8400 Winterthur

Kalchschmidt, K., Dr.
Orthopädische Klinik
Klinikum Dortmund GmbH
Beurhausstraße 40
D-44137 Dortmund

Kappeler, U., Dr.
Husmatt 3
CH-5405 Dättwil

Katzer, A., Dr.
ENDO-Klinik GmbH
Holstenstraße 2
D-22767 Hamburg-Altona

Lampert, C., Dr.
Klinik für orthopädische Chirurgie
Kantonsspital
CH-9007 St. Gallen

Löhr, J.F., Prof. Dr.
ENDO-Klinik GmbH
Holstenstraße 2
D-22767 Hamburg-Altona

Meyer, R.P., Dr.
Orthopädisch-traumatologische Abteilung
Kantonsspital
CH-5404 Baden

Morscher, E.W., Prof. Dr.
Felix-Platter-Spital
CH-4012 Basel

Mumenthaler, M., Prof. Dr.
Witikonerstraße 326
CH-8053 Zürich

Nachbur, B., Prof. Dr.
Talmoosstraße 48
CH-3063 Ittigen-Bern

Nötzli, H.P., Dr.
Orthopädische Klinik
Spital Bern-Ziegler
Morillonstraße 75–91
CH-3001 Bern

Ochsner, P.E., Prof. Dr.
Orthopädische Klinik
Kantonsspital Liestal
Rheinstraße 26
CH-4410 Liestal

Rüttimann, B., Prof. Dr.
Medizinhistorisches Institut und Museum
der Universität Zürich
Hirschengraben 82
CH-8001 Zürich

Sheikh, R.,Dr.
Orthopädische Universitätsklinik Balgrist
Forchstraße 340
CH-8008 Zürich

Versfeld, G.A., Prof. Dr.
Orthopädische Universitätsklinik
Witwatersrand University
Johannesburg
RSA

Wiesner, T., Dr.
Klinik für orthopädische Chirurgie
Kantonsspital
CH-9007 St. Gallen

Wyss, T.F., Dr.
Orthopädische Klinik
Spital Bern-Ziegler
Morillonstraße 75–91
CH-3001 Bern

Zimmerli, W., Prof. Dr.
Medizinische Universitätsklinik
Kantonsspital Liestal
Rheinstraße 26
CH-4410 Liestal

Inhaltsverzeichnis

1 Historische Aspekte der Hüftchirurgie

B. Rüttimann

Begreifliche Scheu ... 1
Hüftexartikulation ... 1
Resektion des Hüftgelenks ... 2
Hüftnahe Osteotomie ... 4
Osteosynthese im Hüftbereich ... 5
Fazit ... 5
Wichtigste Quellen ... 6

2 Die klinische Untersuchung des Hüftgelenks

K. Buckup, K. Kalchschmidt

Anamnese ... 7
Synopsis der Anamnese ... 7
Untersuchung im Gehen ... 8
Differenzialdiagnose Hinken ... 8
Untersuchung im Stehen ... 8
Beckenstellung ... 9
Beinlängendifferenz ... 10
Trendelenburg-Duchenne-Zeichen ... 12
Insuffizienz der pelvitrochanteren Muskulatur ... 12
Untersuchung im Liegen ... 14
Inspektion/Palpation ... 14
Bewegungsprüfung ... 14
Flexion/Extension ... 15
Abduktion/Adduktion ... 16
Außenrotation/Innenrotation ... 18
Einschätzung der Antetorsion ... 20
Weitere Messungen ... 20
Literatur ... 20

3 Bildgebende Diagnostik am Hüftgelenk

R. Hügli, T. Gross

Konventionelle Radiologie ... 23
Standardprojektionen ... 24
Beurteilung ... 26
Ultraschall (Sonographie) ... 30
Beurteilung ... 30
Computertomographie (CT) ... 32
Beurteilung ... 34
Magnetresonanztomographie (MRT) ... 36
Ossäre ... 40
Knorpel ... 44
Labrum ... 46
Weichteile ... 46

4 Arthroskopie des Hüftgelenks – Technik und Indikationen

C. Lampert, B. Hesse

Anatomie und arthroskopische Zugangswege ... 51
Lagerung ... 52
Technik ... 54
Anwendungsgebiete und Komplikationen ... 56
Hüftgelenkinfekt ... 56
Synoviale Pathologien ... 58
Labrumläsionen ... 58
Impingementsyndrome der Hüfte ... 60
Sonstige Hüfterkrankungen ... 62
Arthroskopie bei unklaren Hüftschmerzen ... 64
Schlussbetrachtungen und Zukunftsaussichten ... 64
Literatur ... 66

5 Die kindlicheHüftdysplasie und ihre Behandlungsmöglichkeiten

F. Hefti

Definition ... 67
Vorkommen ... 67
Ätiologie und Pathogenese ... 68
Klinische Diagnostik beim Neugeborenen ... 68
Röntgendiagnostik ... 70
Arthrographie des Hüftgelenks ... 72
Ultraschalluntersuchung ... 72
Therapie ... 75
Literatur ... 92

6 Die operative Therapie beim Morbus Perthes

S. Dierauer
»Containmenttherapie« ... 96
Operative »Containmenttherapie« ... 97
Vorgehen bei »hinge abduction« ... 102
Das Problem des älteren Kindes ... 103
»Late presentation« ... 104
»Späte« Chirurgie ... 104
Fazit ... 105
Literatur ... 105

7 Epiphyseolysis capitis femoris

C. Lampert
Epidemiologie, Ätiologie, Einteilung ... 109
Diagnostik ... 109
Therapie ... 110
Komplikationen ... 111
Fälle ... 112
Literatur ... 117

8 Die Schenkelhalsfraktur beim Kind

C. Lampert
Einführung ... 119
Einteilung und Diagnostik ... 119
Therapie ... 120
Komplikationen ... 122
Nachbehandlung ... 122
Fälle ... 122
Literatur ... 124

9 Die intertrochantere Osteotomie und ihre Möglichkeiten

U. Kappeler
Literatur ... 125
Fall 1: IO bei Morbus Perthes ... 126
Fall 2: Imhäuser-/Weber-Osteotomie bei Epiphyseolysis capitis femoris ... 128
Fall 3: Osteogenesis imperfecta ... 130
Fall 4: Coxa valga antetorta ... 132
Fall 5: IO zur Beinverkürzung ... 134
Fall 6: IO bei Koxarthrose ... 136
Fall 7: IO bei Koxarthrose ... 138
Fall 8: IO nach Schenkelhalsfraktur ... 140

10 Schenkelhalsverlängernde Osteotomie (»femoral neck lengthening osteotomy«, FNLO)

E.W. Morscher
Einführung ... 145
Operationsprinzip ... 146
Präoperative Planung ... 147
Zusätzliche Eingriffe ... 147
Beckenosteotomie ... 147
Varus- bzw. Valguskorrektur des Schenkelhalses ... 147
Operationstechnik ... 148
Postoperative Behandlung ... 150
Fehlermöglichkeiten ... 150
Resultate ... 150
Zusammenfassung ... 152
Literatur ... 152

11 Femoroacetabuläres Impingement

H.P. Nötzli, C. Dora, T.F. Wyss
Impingementursachen ... 154
Impingementmechanik ... 156
Impingementabklärung ... 156
Anamnese ... 156
Klinische Untersuchung ... 158
Röntgen und MRI ... 158
Behandlung ... 158
Chirurgische Hüftluxation ... 160
Resultate operativer Behandlung ... 162
Literatur ... 164

12 Die periacetabuläre Osteotomie

B. Isler
Bildgebung ... 165
Voraussetzungen ... 165
Kontraindikationen ... 165
Operationstechnik ... 166
Vorbereitung ... 166
Zugang ... 166

Osteotomien Nr. 1–5 ... 168
Korrektur ... 169
Nachbehandlung ... 170

13 Die operative Behandlung der Hüftdysplasie – Dreifachbeckenosteotomie nach Tönnis/Kalchschmidt

K. Kalchschmidt, K. Buckup
Indikation ... 173
Operationstechnik ... 173
Nachbehandlung ... 175
Ergebnisse ... 175
Vorteile der Dreifachbeckenosteotomie nach Tönnis und Kalchschmidt ... 176
Fallbeispiele ... 176

14 Die osteosynthetische Versorgung von hüftnahen Femurfrakturen

H. Grehn, T. Wiesner, A. Gächter
Fall 1: Versorgung einer Vierfragment pertrochanteren Femurfraktur mit DHS und Rotationsschraube (AO-Klassifikation A2.3) ... 182
Fall 2: Versorgung einer pertrochanteren Femurfraktur links mit einer DHS (AO-Klassifikation A2.2) ... 184
Fall 3: Versorgung einer per-/subtrochanteren Femurfraktur mit einem Sirus-Marknagel (AO-Klassifikation A3.3) ... 186
Fall 4: Versorgung einer medialen Schenkelhalsfraktur (Pauwels II) mit einer Verschraubung (AO-Klassifikation B2.2) ... 188
Fall 5: Versorgung einer subtrochanteren »reversed« Femurspiralfraktur rechts mit einem langen γ-Nagel (AO-Klassifikation A3.3) ... 190
Fall 6: Versorgung einer pertrochanteren Femurfraktur linkss mit einem γ-Nagel (AO-Klassifikation A2.2) ... 192
Fall 7: Versorgung einer pertrochanteren Femurfraktur links mit einer Gabelplatte (AO-Klassifikation A1.3) ... 194
Fall 8: Versorgung einer mehrfragmentären pertrochanteren Femurfraktur rechts mit einer Gabelplatte (AO-Klassifikation A2.1) ... 196

15 Die prothetische Versorgung von hüftnahen Femurfrakturen

R. Sheikh, T. Wiesner, H. Grehn, R.P. Meyer
Fall 1: AO 31-B3 ... 200
Fall 2: AO 31-A1 ... 202
Fall 3: AO 31-B1 ... 204
Fall 4: AO 31-B3 ... 206
Fall 5: AO 31-B2 ... 208
Fall 6: AO 31-A2 ... 210
Fall 7: links AO B2.2, rechts B1.3 ... 212
Fall 8: AO B3.2 ... 214
Fall 9: AO B3.3 ... 216

16 Die primärprothetische Versorgung bei Koxarthrose

U. Kappeler
Fall 1: Totalprothese nach postoperativer Fehlstellung ... 220
Fall 2: Femurkopfnekrose bei Femurschaftpseudarthrose ... 222
Fall 3: Totalprothese bei hoher Hüftluxation ... 224
Fall 4: Totalprothese bei Hüftluxation mit Pfanne am Ort der Primärpfanne ... 226
Fall 5: Hüftprothese bei durch Metastase zerstörtem Pfannendach ... 228
Fall 6: Primäre Hüftendoprothese bei pathologischer subtrochanterer Femurfraktur ... 230
Fall 7: Primäre Hüftprothese bei posttraumatischer Femurkopfnekrose ... 232

17 Die aseptische Hüftendoprothesenlockerung

J.F. Löhr, A. Katzer
Ursachen ... 235
Patientenevaluation und präoperative Diagnostik ... 236
Chirurgisches Vorgehen ... 238
Komplikationen ... 243
Nachbehandlung ... 244
Ergebnisse ... 244
Zusammenfassung ... 245
Literatur ... 246

18 Hüftprothetik und Infektion

P.E. Ochsner, W. Zimmerli
Wichtige Definitionen ... 247
Exogene/hämatogene Infektion ... 247
Implantatgebundene Infektion ... 247
Zeitpunkt der Beobachtung – Manifestation ... 248
Diagnose ... 249
Mikrobiologische Untersuchung ... 249
Histologische Untersuchung ... 252
Weichteilverhältnisse ... 252
Klinik ... 253
Bildgebende Verfahren ... 254
Laborwerte ... 255
Praktisches Vorgehen anhand von Beispielen ... 255
Fall 1: Frühinfekt – Debridement und Spül-Saug-Drainage unter Erhalt der Prothese ... 256
Fall 2: Spätinfekt bzw. verschleppter, verzögert aufgetretener Low-grade-Infekt – einzeitiger Wechsel ... 258
Fall 3: Spätinfekt – zweizeitiger Wechsel mit zwischenzeitlichem Spacer ... 260
Fall 4: zweizeitiger Wechsel mit zwischenzeitlicher Extension ... 262
Feuchte Wunde, Hämatom- oder Flüssigkeitsretention nach Revisionen ... 264
Antibiotika ... 264
Wahl des Antibiotikums ... 264
Dauer der Antibiotikagabe, Applikationsweise ... 264
Der Liestaler Algorithmus für die Behandlung von Hüftprotheseninfekten – eine Zusammenfassung ... 266
Débridement ohne Prothesenwechsel ... 266
Sanierung mit Prothesenentfernung ... 266
Voraussetzungen für einen Erfolg ... 268
Literatur ... 268

19 Die Behandlung des rheumatoiden Hüftgelenks

N. Gschwend
Häufigkeit des Befalls ... 271
Klinisches und radiologisches Bild ... 272
Operative Behandlungsmöglichkeiten ... 275
Art der Eingriffe ... 275
Der Kunstgelenkersatz ... 277
Ergebnisse ... 278
Zusammenfassung ... 288
Literatur ... 290

20 Neurologische Aspekteim Hüftbereich

M. Mumenthaler
Läsionen einzelner peripherer Nervenäste ... 293
Häufigkeit von Nervenläsionen im Hüftbereich ... 297
Literatur ... 298

21 Gefäßverletzungen in der Hüftchirurgie

B. Nachbur
Der häufigste vaskuläre Verletzungsmechanismus ... 299
Technik der raschestmöglichen Drosselung der A. iliaca externa (und ihrer Verzweigungen) ... 301
Okkulte Ursache von Ischämie ... 302
Adhäsion von Knochenzement mit der Gefäßwand ... 302
Okkulte Ischämie bei operationsbedingtem Gefäßverschluss ... 302
Schicksal einer verschleppten oder verkannten Ischämie aus okkulter Ursache ... 304
Verschluss der Femoralisbifurkation durch Intimadissektion ... 304
Pseudoaneurysma nach Korrekturosteotomie ... 306
Perforation der A. iliaca durch eine Acetabulumschraube ... 306
Arteriovenöse Fistel in der Leiste nach einer Korrekturosteotomie ... 306
Zusammenfassung ... 308
Literatur ... 308

22 Die konservative Behandlung von Hüftschmerzen

B. Dejung
Differenzialdiagnose von Leistenschmerzen ... 309
Der myofasziale Leistenschmerz ... 310
2 Beispiele von myofaszialen Leisten- und Oberschenkel-schmerzen ... 311
Fall 1 ... 311
Fall 2 ... 312
Folgerungen für den medizinischen Alltag ... 313
Literatur ... 313

23 Überlastungsschäden und -verletzungen am Hüftgelenk beim Sportler

E. Hohmann, A.B. Imhoff

Knochen ... 317
Stressfrakturen ... 317
Frakturen des Femurkopfes (Pipkin-Frakturen) ... 318
Luxation ... 320
Subluxation der Hüfte ... 321
Osteonekrose ... 321
Osteitis pubis ... 323
Osteoarthrose ... 324
Knorpel ... 325
Osteochondrosis dissecans ... 325
Bursa ... 325
Bursitiden ... 325
Schnappende Hüfte ... 326
Labrum ... 327
Synovitis ... 329
Sehnen- und Muskelverletzungen ... 330
Muskelverletzungen ... 330
Nervenkompressionssyndrome ... 333
Piriformissyndrom ... 333
Obturatorsyndrom ... 334
Pudendussyndrom ... 334
Läsionen des N. cutaneus femoris lateralis ... 334
Läsionen des N. femoralis ... 335
N. inguinalis ... 335
Fallbeispiele ... 336
Fall 1: Chronische Adduktoreninsertionstendinitis ... 336
Fall 2: Muskelfaserriss des M. adductor longus, alte Abrissfraktur des M. rectus femoris ... 338
Fall 3: Inkompletter Riss des M. rectus femoris ... 340
Fall 4: Hamstringruptur ... 342
Fall 5: Labrumläsion ... 344
Fall 6: Labrumläsion ... 346
Fall 7: Pipkin-IV-Fraktur ... 348
Literatur ... 350

24 Tumoren im Becken-/Hüftbereich

F. Hefti

Vorkommen ... 353
Knochentumoren ... 353
Weichteiltumoren ... 355
Diagnostik ... 355
Lokalisation ... 356
Becken ... 356
Proximales Femur ... 357
Therapie der Beckentumoren ... 357
Benigne und semimaligne Tumoren ... 357
Maligne Tumoren ... 357
Therapie der Tumoren am proximalen Femur und am Femurschaft ... 361
Benigne und semimaligne Tumoren ... 361
Maligne Tumoren ... 362
Prognose ... 364
Literatur ... 365

1 Historische Aspekte der Hüftchirurgie

B. Rüttimann

Ein dickleibiger Band und ein Lebenswerk wären für eine umfassende Geschichte der Hüftchirurgie vonnöten. Es bleibt also bei einzelnen Aspekten, wobei diese Aspekte bewusst als Momente in ihrem Doppelsinn ausgewählt sind, zum einen als zeitliche Angaben, zum andern als Triebfedern und Anstöße, Umstände und Voraussetzungen. Sie kennzeichnen bestimmte Entwicklungsschritte, die aber nicht zwingend auf seither festgelegte Ziele hinführen. Wenngleich es sich um großartige Leistungen und kühne Persönlichkeiten handelt, sind sie in ihrem Umfeld zu belassen.

Begreifliche Scheu

Die Chirurgie als praktische, handwerklich ausgerichtete medizinische Disziplin stand dem Patienten jahrhundertelang näher als die theoretische und gelehrte Medizin. Doch sie hielt sich trotz wachsender anatomischer Kenntnisse meist an die Oberfläche und die natürlichen Öffnungen des Körpers, Verletzungen sowie Stein- und Bruchschnitt ausgenommen. Man wagte kaum, sich vorsätzlich mittels chirurgischer Techniken einen Zugang zu tiefer gelegenen Organen und Strukturen zu schaffen. Die Erfahrungen waren nämlich – ohne Narkose, Anti- und Asepsis – fast ausnahmslos schlecht, und das vorherrschende Verständnis von Krankheiten und Funktionsstörungen auf der Grundlage der Säftelehre – der Humoralpathologie – riet ohnehin nicht zu instrumentellen, mechanischen Interventionen in der Körpertiefe.

Das Hüftgelenk ist ebenso wie die inneren Organe zentral und tief gelegen. Bei Schmerzen und »Hüftgicht« schuldigte man die »materia peccans« an, bei geschlossenen Traumen meistens Verrenkungen, die offensichtlich erst ab dem 16. Jh. von proximalen Frakturen abgegrenzt wurden. Gleiches gilt übrigens für die Wirbelsäule und andere gelenknahe Knochenbrüche. Es zeugt vom gesteigerten Ansehen und Selbstvertrauen, aber auch von der reichen Erfahrung und besseren Ausbildung der französischen Chirurgen, dass sie im 18. Jh. begannen, sich gedanklich und bald auch experimentell mit der Hüfte auseinander zu setzen. Maßgeblich war die Förderung durch Ludwig XIV. (1638–1715) und die Gründung der Königlichen chirurgischen Akademie (1731) in Paris gewesen (Abb. 1.1).

Abb. 1.1. Die »Académie royale de Chirurgie« tagt im »Collège de Saint-Cosme« an der Rue de l'Ecole de Médecine in Paris. Hier entwickelte und bekräftigte sich ein neues – nunmehr wissenschaftliches – Verständnis der Chirurgie, im Verbund mit neu konzipierten, sicherer gewordenen Eingriffen, obgleich Schmerzausschaltung und aseptische Kautelen noch in weiter Ferne lagen. Auch die Hüftchirurgie gehört zu diesem Neuland [9]

Hüftexartikulation

In seltenen Fällen von Verletzungen, meist durch Feuerwaffen, und von hoher Extremitätengangrän wegen Ergotismus (Ergotaminvergiftung durch das Mutterkorn auf dem Getreide) blieb als einziger Ausweg, das Bein im Hüftgelenk abzusetzen. Berichte über diesen riesigen Eingriff gab es noch keine. Sauveur François Morand (1697–1773), promovierter Arzt, Wundarzt und Chirurg, beauftragte 1738 2 Schüler mit diesbezüglichen

Tier- und Leichenexperimenten; zuhanden der Akademie formulierten sie ihre Erkenntnisse und Empfehlungen. Morand schlug die Auslobung eines Großen Akademiepreises zu dieser Frage vor. Bei der ersten Ausschreibung 1756 vermochten die Antworten nicht zu befriedigen, sodass 1759 eine Wiederholung angesetzt wurde. Nun gingen 34 Denkschriften (Mémoires) ein, davon 30 abgestützt auf Leichen- und Tierversuche. Es wurde zwar ein Sieger gekürt, der Eingriff bis zu den Revolutionskriegen aber nur vereinzelt vorgenommen [1].

Die Akten der Akademie konnten insbesondere den Feldchirurgen und Militärarzt Dominique Jean Larrey (1766–1842) nicht überzeugen. Er hatte ein neues Konzept der Wundbehandlung propagiert, basierend auf Sicherheit, Einfachheit und Schnelligkeit der Eingriffe. Schulterexartikulationen waren bereits erfolgreich verlaufen. Entsprechend schuf er ein eigenes Verfahren für die Hüfte, das er 1793 in der Rheincampagne erstmals und bis 1829 insgesamt 8-mal anwandte. Zwar überlebte längerfristig nur ein einziger Patient, doch waren einige der Todesursachen operationsfremd. Larrey benötigte für Lappenbildung, Luxation des Femurkopfs, Ligaturen, Drainage, Adaptationsnähte und Verband nur 4 Minuten. Diese Angaben [2] und umfangreiche weitere Veröffentlichungen wurden von den Zeitgenossen bestätigt. Als Hintergrund muss man sich die Schlachtfelder in Schwaden von Schwarzpulver, in sommerlicher Hitze oder klirrendem Frost, und die chirurgische Ambulanz in einer Senke des freien Feldes oder notdürftig überdacht, vorstellen. Wenn das Laudanum als Schmerzmittel ausging, halfen nur noch Alkohol, Erschöpfung, Unterkühlung und Blutverlust bis zur ersehnten Ohnmacht. In den Lazaretten der Etappe wüteten Wundfieber, Hospitalbrand, Rotlauf, Gasödem und Starrkrampf, später als »tragisches Pentagramm« bezeichnet.

Der folgende zu schildernde Eingriff ist nicht minder dramatisch, obgleich er als Wahloperation im Haus des Patienten, in der Praxis des Chirurgen oder – damals eher ausnahmsweise – im Spital vorgenommen wurde.

Resektion des Hüftgelenks

Die Arthrektomie, Exzision oder Resektion eines Gelenks sollte an die Stelle einer Amputation oder Exartikulation treten. Anzeigen waren v. a. (verletzungsbedingte) Gelenkvereiterung, tuberkulöser Fungus, Tumor albus, Karies der Knochen und Gelenke mit Abszess- und/oder Fistelbildung, Gelenkentzündung in Form von Synovitiden, weniger häufig schwere Fehlstellungen und Arthrosen. Erwünschtes Ergebnis war ein Nearthros; oft aber resultierten Ankylose oder Schlottergelenk. Um das eine zu verhindern oder das andere zu stabilisieren, nahm man seine Zuflucht zur Interpositionsarthroplastik mit Subkutis, Faszie, Wachs, Elfenbein, Bakelite, Metallinterponaten und bis zur Gelenktransplantation. Daraus wird sich die Endoprothetik entwickeln. Die umgekehrte Taktik strebte die primäre Arthrodese oder Arthrokleisis an, ggf. mit Stellungskorrektur. Idee und erste Ausführung der Arthrektomie werden Charles White (1728–1813) an der Manchester Infirmary zugeschrieben. 1768 nahm er bei einem l4-jährigen Knaben die Entfernung des osteomyelitisch zerstörten, nekrotisch gewordenen Humeruskopfs vor. Bereits im folgenden Jahr weitete er sein Konzept auf andere Gelenke und ausdrücklich auch auf das Hüftgelenk aus; er begann, Test- und Übungsoperationen an Leichen auszuführen. Henry Park in Liverpool gelang 1781 erstmals die gänzliche »Ausrottung« des Kniegelenks. Die Literatur [3] verzeichnet im ausgehenden 18. und beginnenden 19. Jh. nur

eine kleine Zahl resezierter Gelenke, v. a. der Schulter, in der zivilen wie militärischen wundärztlichen Praxis. Klangvolle Namen verbinden sich mit primären Gelenkresektionen im Feld zu Zeiten Napoleons, doch erreichen diese ihren Höchststand erst gute 50 Jahre später, etwa in der Hand Bernhard von Langenbecks (1810–1887).

An der Hüfte wurde die früheste Osteoarthrektomie am Lebenden 1821 von Anthony White (1782–1849) im Londoner Westminster Hospital mit Erfolg gewagt. (Sein Portrait weist eine frappante Ähnlichkeit mit dem Zürcher Orthopäden Hans-Ruedi Meyer auf.) White hat nicht darüber publiziert, aber seinem Freund Sir Astley Paston Cooper ausführliche briefliche Mitteilung gemacht. Cooper war auch nicht gerade ein Vielschreiber; glücklicherweise wurden seine Vorlesungen oder »Ergebnisse einer fünfzigjährigen Erfahrung am Krankenbette« herausgegeben und übersetzt [4], mitsamt Whites Bericht. Damit kamen auch die Anerkennung und die Billigung des Vorgehens durch den Baronet Astley Cooper zum Ausdruck, der höchstes Ansehen genoss, Präsident des Royal College of Surgeons (und einer der reichsten Chirurgen überhaupt) war und für das Design der Cooper-Schere verantwortlich zeichnete.

Anthony Whites Patient, ein 8-jähriger Knabe, hatte eine mehrfach abszedierende und fistulierende Coxitis tuberculosa. Die Hüfte war praktisch steif und sehr schmerzhaft, die Extremität verkürzt und innenrotiert. Wahrlich keine rosigen Aussichten für das ansonsten hoffentlich noch lange Leben des Jungen, sodass ein kühner, bestimmt äußerst schmerzvoller operativer Schritt gerechtfertigt erschien. Vom Acetabulum war nicht mehr viel vorhanden; der kariöse Hüftkopf wurde abgesägt und entfernt. Der kleine Patient hatte den Eingriff ohne Anästhesie, ohne aseptische Kautelen und ohne die Anwendung von Desinfizienzien und Antiseptika, geschweige denn von Tuberkulostatika, gut überstanden; Wunde und Fisteln heilten prompt; schließlich wurde er mit einem Stelzfuß zum Längenausgleich stockfrei für mehrere Meilen gehfähig und behielt eine gute Beweglichkeit im Resektionsgelenk.

Ein Pionier der Strumachirurgie und der Gelenkresektion war Felix Heusser (1817–1875), Landarzt in Hombrechtikon (Abb. 1.2) Er hatte eine chirurgische Lehre absolviert, studierte darauf an den Universitäten von Heidelberg, Göttingen (bei Langenbeck) und Berlin (Dieffenbach), wurde Schiffsarzt und bezog bei Eröffnung seiner Praxis ein »einfaches, aber luftiges Landhaus«, das heute noch steht. Dort besuchte ihn der bereits berühmte Zürcher Chirurgieprofessor Theodor Billroth, der notierte: »Ich sah ihn eine Resection des cariösen Humeruskopfes machen, wobei die Frau narcotisirte (sic) und sein etwa 12jähriger Knabe die Arterien ligiren (sic) half.« Er nannte Heusser einen »Wundarzt von großer Kühnheit und Beobachtungsgabe«. Seine Verdienste für die Chirurgie des Kropfs sind bedeutend; ebenso bedeutend ist er – international betrachtet – für die Knochen- und Gelenkresektionen. Im Jahr 1853 führte die Literatur weltweit 54 Fälle von »Ausschneidungen« des Kniegelenks an; 13 gingen auf Heussers Konto. Insgesamt hat er von 1848 bis 1860 83 Resektionen mit Erfolg in 4/5 der Fälle vorgenommen – ohne Antisepsis. In dieser Zahl sind auch 2 Hüft- und 2 Schultergelenkresektionen eingeschlossen. Leider finden sich in einer reichhalten Präparatesammlung – mittlerweile nur noch unvollständig erhalten – ausschließlich Kniegelenke [5].

Vor allem bei chronischen Gelenkinfektionen behielt die Resektionsbehandlung noch lang ihre Anzeigen. Auf das Gleiche kommt die ersatzlose Entfernung einer Gelenktotalendoprothese heraus, also beispielsweise auf eine Girdlestone-Hüfte.

Abb. 1.2. Felix Heusser (1817–1875) praktizierte im Zürcher Oberland, fernab von universitären Krankenhäusern. Das hinderte ihn nicht, unter Assistenz seiner Gattin und seines Sohnes in der Chirurgie der Gelenke (und der Schilddrüse) internationale Beachtung zu finden. Seine Verlaufs- und Zahlenangaben zur Arthrektomie der großen Gelenke sind eindrücklich [9]

Hüftnahe Osteotomie

Tatsächlich handelt es sieh um eine Knochendurchtrennung, aber nicht im heute geläufigeren Sinn einer Stellungskorrektur, wie sie beispielsweise intertrochanter bei der Coxa valga et antetorta in zahllosen Fällen durchgeführt und nunmehr ebenfalls in die Geschichte verbannt wurde. Das ursprüngliche Ziel war die Ankylosebehandlung mittels Schaffung eines Nearthros, also einer neuen gelenkigen anstelle der starren, fibrösen oder ossären Verbindung der ehemaligen Gelenkflächen. Der Nearthros oder die Nearthrose entsprechen in etwa einer gut beweglichen Pseudarthrose.

Zu diesem Thema gibt es Veröffentlichungen aus den 1820er Jahren vom Wundarzt am Pennsylvania Hospital, John Rhea Barton (1794–1871). Nach ihm sind eine Bandage, eine distale Frakturform des Radius und die »Barton's Operation« bei Kniegelenkankylose benannt. Verwirrlich ist auf den ersten Blick, dass es mehrere britische und amerikanische Ärzte dieses Namens gibt; die obigen und folgenden Angaben sind aber zuverlässig abgestützt. 1827 beschrieb unser Barton eine neue, von ihm konzipierte und ausgeführte Operation, die in einer koxalen Femurosteotomie bestand und eine einfache Arthroplastik ohne Interposition bezweckte [6].

John Coyle, ein 21-jähriger Seemann, war am 17. März 1825 nach einem Sturz aus ca. 2 m Höhe mit der Außenseite der rechten Hüfte auf den Rand eines Fasses geprallt. Im Rückblick nahm Barton eine schwere Kontusion an; eine Fraktur oder Luxation schloss er aus. Da jedoch der Seemann in der Hängematte auf dem Schiff und später im Spital von Porto Cavello eine Schonhaltung des rechten Beins beibehielt, resultierte schließlich eine Hüftsteife in Flexions-, Adduktions- und Innenrotationsstellung mit erheblicher funktioneller Beinverkürzung. Sie war teilweise mit Sohlen- und Absatzerhöhung ausgeglichen; dennoch konnte sich der Patient lediglich mit Achselkrücken fortbewegen. Der konkrete Operationsplan Bartons sah eine Kreuzinzision über dem großen Trochanter und die Durchtrennung des Femurs zwischen beiden Trochanteren mittels einer starken, schmalen Spezialsäge vor. In aller Ausführlichkeit schildert er in seiner Schrift die Aufklärung des Patienten, die sich nicht auf ein einziges präoperatives Gespräch beschränkt, allgemein verständlich gehalten ist und vor Zeugen stattfindet – insgesamt ein mustergültiger, in dieser besonderen Situation adäquater, trotzdem etwas umständlicher »informed consent«. Man könnte einwenden, dass Coyle notgedrungen wach und bei Bewusstsein bleiben musste, da es noch keine Narkose gab; aus dem gleichen Grund befleißigten sich jedoch die Chirurgen höchstmöglicher Operationsgeschwindigkeit.

Eineinhalb Jahre nach der Verletzung, am 22. November 1826, fand der Eingriff am Pennsylvania Hospital statt, bestimmt im chirurgischen Amphitheater, wo zahlreiche Ärzte und die Studenten zuschauen konnten. Zwei Chirurgen assistierten. Nach 7 Minuten war alles vorbei; die Osteotomie hatte keine Probleme geboten, die Verkürzung betrug lediglich 1/2 Inch. Das Bein wurde in der gewünschten Korrekturstellung verbunden und auf einer Schiene gelagert. Nach 6 Wochen erlaubte Barton Bewegungen im Bett, nach 9 Wochen konstatierte er klinisch eine gute Heilung und Kontrolle des »Falschgelenks«. Er hatte einen umgekehrten Weg eingeschlagen und alle Maßnahmen, die eine Pseudarthrose üblicherweise verhindern helfen, weggelassen.

Der Verlauf war 6 Jahre lang günstig; die Hüfte blieb in guter Stellung beweglich. Der frühere Seemann übte jetzt einen handwerklichen Beruf an Land aus. Dann verlor er ohne eigenes Verschulden Geld und stürzte ab. Mit zunehmender Verwahrlosung wurde auch das Hüftgelenk immer steifer, behielt aber die günstige Position und gestattete weiterhin einen

stockfreien Gang. Schließlich starb John Coyle an Lungenschwindsucht. Bei der Autopsie erwies sich das »künstliche« Gelenk als ankylosiert. Der Patient hatte den Eingriff niemals bereut und war mit dem Ergebnis stets zufrieden gewesen (Abb. 1.3).

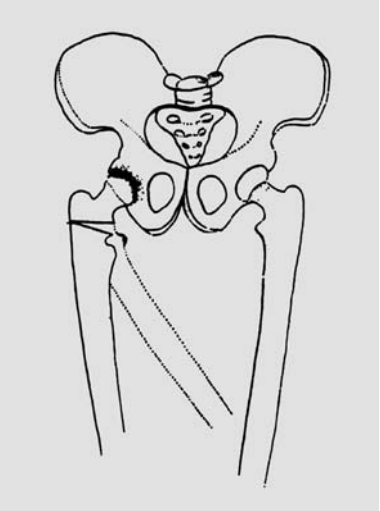

Abb. 1.3. Skizze des prä- und postoperativen Befunds, wie ihn John Rhea Barton 1826 festhielt. Es handelte sieh um eine intertrochantere Osteotomie wegen in Fehlstellung versteifter Hüfte rechts, mit dem Ziel, eine bewegliche Pseudarthrose in guter Positionierung zu erreichen. Das Behandlungsergebnis fiel günstig aus [6]

Osteosynthese im Hüftbereich

Der Gedanke einer internen Fixation von Frakturen, hier besonders von Schenkelhalsbrüchen, musste umso verlockender sein, als zum einen die konservative Therapie enorm umständlich und selten befriedigend ausfiel, zum andern Elfenbeinstifte in der rekonstruktiven Knochenchirurgie bereits gute Dienste geleistet hatten. Leider stellten die »akzidentellen Wundkrankheiten« bis zum Einsatz der Antiseptik (ab 1867) und der Asepsis (ab 1890) ein schier unüberwindliches Hindernis dar.

In den 1850er Jahren hatte Bernhard von Langenbeck (Abb. 1.4) als Begründer und noch junges Haupt der sog. Berliner chirurgischen Schule den Versuch unternommen, bei einer älteren Frau eine nicht verheilte Fraktur im Collum femoris zusammenzuschrauben. Er berichtete darüber in einem Diskussionsbeitrag am 7. Congress der Deutschen Gesellschaft für Chirurgie vom Jahre 1878 in Berlin [7]. Noch frühere Osteosynthesen in diesem Gebiet sind bislang nicht (mehr) bekannt.

Die heftigen Schmerzen und die Gehunfähigkeit der Patientin mögen den Entschluss zur Intervention erleichtert haben. Professor von Langenbeck ließ »eine galvanisch versilberte, zu dem Zweck besonders construirte (sic) Schraube« anfertigen. In Narkose – wahrscheinlich mit Chloroform – wurden die Fragmente »sorgfältigst coaptirt«, natürlich noch ohne Röntgen- oder gar Bildwandlerkontrolle. Von einem 1 cm langen Schnitt auf die Mitte des Trochanters aus führte der Operateur einen feinen Bohrer so tief in den Schenkelhals ein, dass das Fragment getroffen sein musste. In dieses Bohrloch drehte er die Spezialschraube ein, und es gelang, die Knochen (klinisch) vollständig unbeweglich miteinander zu vereinigen. Hautverschluss mit 2 Nähten. Nach mehreren Tagen zeigte sich leider eine Entzündung im Gelenk, und es entstand Hospitalbrand in der Operationswunde; die Patientin ging an dieser fast regelmäßigen Komplikation zugrunde.

Der Begriff »Ostéo-Synthèse« wurde von Albin Lambotte (1866–1955) geprägt und 1907 in einem Buchtitel verwendet. Lambottes diesbezügliche Arbeiten setzten aber schon 1890 ein, unabdingbar auf Anti- und Asepsis angewiesen. Sein Standardwerk »Chirurgie opératoire des fractures« erschien 1913 [8]. Er war am Stuyvenberg Spital in Antwerpen tätig, gleichzeitig Chirurg und Künstler, der nicht nur die Implantate selber herstellte, sondern auch Geigen baute, musizierte und leidenschaftlich gern fischte. Er verwendete Drahtnähte und -cerclagen, Schrauben, Klammern, Platten und externe Fixation mit dem Ziel, rasch eine aktiv-assistierte Beweglichkeit zu erreichen. Transtrochantere – wie er sie nennt – Femurfrakturen fixierte er meist mit 2 Schrauben; Belastung war schon nach 4 Wochen erlaubt. Sein Buch dokumentiert zahlreiche schöne Verläufe nach Osteosynthesen am proximalen Femur, wobei auch ersichtlich ist, dass die Radiologie noch in den Anfängen steckte.

Abb. 1.4. Der Name von Bernhard von Langenbeck ist mit der Berliner Chirurgieschule und nicht zuletzt mit der Gelenkresektion unter Kriegsbedingungen und in Friedenszeiten verbunden. Schon kurz nach 1850 hatte er den Versuch unternommen, eine Schenkelhalsfraktur zu verschrauben, allerdings mit unglücklichem Ausgang. Ohne Anti- und Asepsis war die Hüftchirurgie zu gefahrvoll; ihr eigentlicher Aufschwung fand deshalb erst im 20. Jh. statt [9]

Fazit

Betrachtet man im Rückblick die Anfänge und die frühesten Operationen der Hüftchirurgie, drängt sich ohne langes Überlegen eine dreifache Erkenntnis auf: Wenn uns diese Chirurgen des 18. und 19. Jh. kühn oder gar

vermessen vorkommen, müssen wir ihnen schließlich doch attestieren, dass sie unter den zeitbedingten Umständen und in ihrer konkreten Situation verantwortungsbewusst handelten. Und wir können nicht umhin, ihre scharfsinnigen Überlegungen und ihre damalige Perspektive zu bestaunen. Zum dritten bleibt und vertieft sich ein Gefühl der Bescheidenheit und des Respekts vor dem Hüftgelenk.

Wichtigste Quellen

1. Sabatier, RB (1824) De la médecine opératoire. Nouvelle édition par L. J. Sanson et L. J. Bégin. Béchet jeune, Paris
2. Larrey, JD (1831) Chirurgische Klinik oder Ergebnisse der von ihm, vorzüglich im Felde und in den Militärlazarethen, seit 1792 bis 1829 gesammelten wundärztlichen Erfahrungen. C. Fr. Amelang, Berlin
3. Fischer, G (1876) Chirurgie vor 100 Jahren. F. C. W. Vogel, Leipzig
4. Lee, A (Hrsg) (1846) Sir Astley Cooper's theoretisch-praktische Vorlesungen über Chirurgie, oder Ergebnisse einer fünfzigjährigen Erfahrung am Krankenbette. Th. Fischer, Cassel
5. Treichler, Dr (1876) Dr. Heusser in Hombrechtikon. In: Correspondenz-Blatt für schweizer (sic) Ärzte 6: 33–35
6. Rang, M (1966) Anthology of Orthopaedics. Livingstone, Edinburgh and London
7. Verhandlungen der Deutschen Gesellschaft für Chirurgie (1878) Siebenter Congress 1878. A. Hirschwald, Berlin, S. 89–93
8. Lambotte, A (1913) Chirurgie opératoire des fractures. Masson, Paris
9. Bildersammlung des Medizinhistorischen Instituts und Museums der Universität Zürich

2 Die klinische Untersuchung des Hüftgelenks

K. Buckup, K. Kalchschmidt

Die Untersuchung beginnt schon beim Eintreten des Patienten in das Untersuchungszimmer. Läuft der Patient z. B. mit Stock oder Unterarmgehstützen, bestehen Ausweichbewegungen des Rumpfes oder hinkt er?

Die Untersuchung der Hüftgelenke soll am entkleideten Patienten erfolgen, zunächst im Gehen und Stehen, danach im Liegen. Beim Auskleiden des Patienten ergeben sich oft weitere Hinweise für die Leistungsfähigkeit des Bewegungsapparates.

Da Schmerzen in der Hüftregion auch durch andere Erkrankungen (z. B. der Lumbosakralregion, des Kniegelenks) hervorgerufen werden können, muss bei Hüftbeschwerden der gesamte Bewegungsapparat untersucht werden, insbesondere die Nachbargelenke.

Anamnese

Überaus wichtig für die Diagnosefindung ist die sorgfältige Erhebung der Vorgeschichte. Anamnese und körperliche Untersuchung erlauben in der Mehrzahl der Fälle bereits eine Diagnose; insbesondere das Alter und Geschlecht engen den Kreis der möglichen bzw. wahrscheinlichen Diagnosen stark ein und lassen häufig schon eine Verdachtsdiagnose zu (Hüftluxation, Morbus Perthes, Hüftkopfnekrose, Koxarthrose).

Synopsis der Anamnese

- Geburt- und Familienanamnese (Schwangerschaftsverlauf, Hüftleiden angeboren, Stoffwechselkrankheiten)
- **Gehbeginn – Wachstumsentwicklung** (»Meilensteine der Entwicklung«) (altersentsprechendes Erlernen sitzen/stehen/laufen, Auffälligkeiten während des Wachstums)
- **Vorerkrankungen/Verletzungen/Entzündungen** [Operationen, regelmäßige Medikamenteneinnahme (Kortison: Hüftkopfnekrose)]
- **Trauma**
- **Schmerzanamnese – Gelenkschwellung – Gelenksteife** (Wo? Wann erstmaliges Auftreten? Belastungsabhängig? Intensität? Ausstrahlend? Tagesrhythmus?)
- **Bisherige Diagnostik – Therapie**
- **Hilfsmittel** (Stock, Rollstuhl, Orthese)
- **Behindernde Funktionsstörungen im**
  - *täglichen Leben* (Gehstreckeneinschränkung, Gehhilfe, Treppauf-/-absteigen möglich, öffentliche Verkehrsmittel benutzbar, Abhängigkeit von fremder Hilfe, z. B. beim Aus- und Anziehen, Toilette, Bad etc.?)
  - *Beruf*
  - *Sport (Freizeit)*

- **Soziale Anamnese**
  - Schul-/Berufsausbildung
  - Beruf
  - Freizeit (Sport)
  - Erteilte Rente
  - Laufender Rentenantrag
  - MdE/GdB (Grund, Höhe, Beginn, Dauer)

  ⇒ Schmerz-/Funktionsstörungen? wann – wie – wo?

Untersuchung im Gehen

Gangstörungen haben vielfältige Ursachen, die auch in Erkrankungen der Hüftgelenke, der sie umgebenden Muskulatur oder der Nerven liegen können. Abhängig von der Ursache zeigen sich z. T. charakteristische Gangabweichungen, die bereits bei der Beobachtung teilweise eine Verdachtsdiagnose ermöglichen.

Dabei werden folgende Gesichtspunkte berücksichtigt:

- Ist das Gangbild harmonisch oder disharmonisch?
- Werden die Beine gerade, innen- oder außenrotiert geführt?
- Wie ist der Abrollgang der Füße?
- Werden das Hüft- und Kniegelenk im Übergang von Spiel- zur Standbeinphase durchgestreckt geführt?
- Liegt ein Hinken oder Stolpern vor?

Das Hinken ist ein Symptom unterschiedlicher Erkrankungen. Bei der Untersuchung muss gezielt darauf geachtet werden, ob es ein- oder beidseitig auftritt (z. B. »Watschelgang«).

Differenzialdiagnose Hinken

- **Schmerz-/Schonungshinken** [Morbus Perthes, Epiphysiolyse, Arthritis, Koxarthrose, Tendopathien (Adduktoren, Außenrotatoren, kleine Glutäen, Rectus) fortgeleitet → Appendizitis, Psoasabszess]
- **Insuffizienzhinken** (Hüftluxation, Poliomyelitis, Zerebralparese, Myopathien, Neuropathien)
- **Verkürzungshinken** [Hüftluxation, Beinverkürzung, Kontrakturen (Hüfte, Knie)]
- **Versteifungshinken** [Ankylose (Morbus Bechterew), Arthrodese, Kontrakturen (Hüfte, Knie)]
- **Intermittierendes Hinken** [Gelenkblockierungen (Hüfte, Knie), vaskuläre oder spinale Erkrankungen]
- **Psychogenes (hysterisches) Hinken**

Untersuchung im Stehen

Im Stehen erfolgt die Inspektion von vorn, hinten und von der Seite. Man beobachtet, wie der Patient steht, und beurteilt die Stellung der Beine, des Beckens, der Wirbelsäule und der Schultern. Die Untersuchung im Stehen darf sich nicht allein auf die Inspektion beschränken. Die Palpation der Muskulatur im Stehen unter Anspannung auf Tonus- und Schmerzempfindung und Resistenzen ist wichtig. Die Achsen der Extremitäten werden unter Belastung betrachtet und die Beinlängen im Stand beurteilt.

Beckenstellung

Die Bestimmung der Beckenstellung ist von besonderem Interesse. Da das Becken in seiner Normalstellung nach vorn geneigt ist, entsteht hierdurch eine Lendenlordose. Die Spinae iliacae ventrales stehen in gleicher Höhe, ihre Verbindungslinie verläuft horizontal. Kontrakturen im Hüftgelenk haben eine pathologische Stellung der Beine, des Beckens und des Rückens zur Folge, die man beim Stehen meist deutlicher als beim Liegen wahrnehmen kann. Die verstärkte Lordose ist oft die Folge einer Flexionskontraktur der Hüfte, die durch eine vermehrte Vorwärtsneigung des Beckens und Verstärkung der Lordose kompensiert werden kann. Bei einer einseitigen Beinverkürzung erfolgt eine seitliche Neigung des Beckens. Häufige Ursache für eine Beckenrotation ist die unterschiedliche Torsion von Schenkelhals oder Hüftpfanne (Abb. 2.1). Auf Atrophien (z. B. der Oberschenkel-/Gesäßmuskulatur) und Formveränderungen der Beckenkonfiguration und Weichteile muss ebenfalls geachtet werden.

Normale Beckenstellung	Pathologische Beckenstellung
Becken nach vorn geneigt → Lendenlordose → Spinae iliacae; ventrales und dorsales jeweils in gleicher Höhe	Vermehrte Kippung des Beckens nach vorn → Beugekontraktur der Hüftgelenke (Hüftluxation, Infekt, Hüftkopfnekrose, Arthrose) (Patienten mit Hüftdysplasie neigen das Becken nach vorn um eine bessere Überdachung und damit Entlastung der Hüfte zu erreichen. Kompensatorisch kommt es zu einer vermehrten Lendenlordose.) Seitliche Neigung des Beckens (Ab-, Adduktionskontraktur, Beinverkürzung) Beckenrotation → einseitige Hüftbeugekontraktur (die Beckenhälfte der kontrakten Seite rotiert nach dorsal)

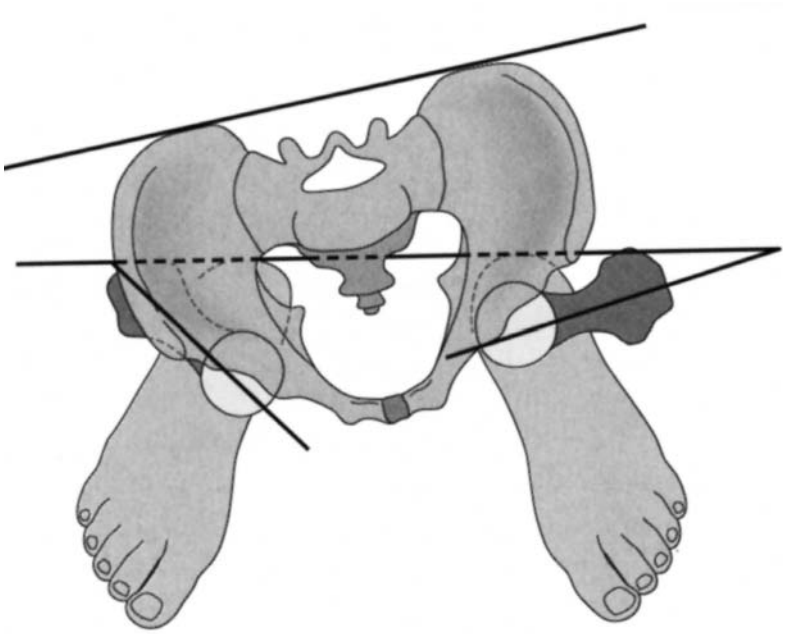

Abb. 2.1. Beckenrotation bei unterschiedlicher Antetorsion (von oben): Das Becken ist bei paralleler Fußstellung wegen der unterschiedlichen Antetorsion der Schenkelhälse rotiert. Die Beckenrotation täuscht u. U. zusätzlich einen Beckenschiefstand vor

Beinlängendifferenz (Abb. 2.2)

Die Messung einer reellen Beinlängendifferenz erfolgt orientierend im Stand durch Unterlage von unterschiedlich dicken (0,5 cm, 1 cm, 2 cm) Holzbrettchen unter das kürzere Bein bis zum Ausgleich des Beckenschiefstands. Der Ausgleich des Beckenschiefstands ist meist gut zu erkennen, v. a. wenn der Patient vornübergeneigt steht. Bei horizontalem Becken entspricht die Beinlängendifferenz der Höhe des untergelegten Brettchenstapels. Die Beurteilung der Beinlängendifferenz über die Palpation beider Beckenkämme von dorsal ist oft ungenau. Häufig stehen die Darmbeinschaufeln (Beckenkämme) unterschiedlich hoch, bei röntgenologisch gleich langen Beinen und senkrechter Wirbelsäule. Asymmetrische Darmbeinschaufeln finden sich z. B. oft bei Dysplasiehüften. Die Darmbeinschaufel auf der Dysplasieseite ist meist kleiner, eine Röntgenbeckenübersicht im Stand mit sichtbarem Sakrum und unterer Lendenwirbelsäule ermöglicht oft erst eine absolut sichere Aussage über Art und Ausmaß der Beinlängendifferenz.

Kann der Beckenschiefstand durch Brettchenunterlage nicht ausgeglichen werden, so liegt eine fixierte Fehlstellung in einem oder mehreren Gelenken oder eine fixierte Skoliose vor,die zu einer funktionellen Beinlängendifferenz führen. Sie entsteht durch eine Hüftbeuge- oder Adduktionskontraktur; das Becken neigt sich zur gesunden Seite, das gesunde Bein erscheint verlängert, das kranke verkürzt. Bei einer Abduktionskontraktur im Hüftgelenk findet sich eine funktionelle Beinverlängerung, das Becken neigt sich zur kranken Seite, das gesunde Bein erscheint verkürzt, das kranke verlängert.

Eine reelle Beinlängendifferenz lässt sich am besten im Stehen, eine funktionelle Beinlängendifferenz besser im Liegen beurteilen und messen.

Abb. 2.2a-f. Reelle und funktionelle Beinlängendifferenz.

a Reelle Beinverkürzung. Die Beine erscheinen im Stehen gleich lang. Die Verkürzung rechts ist durch Beckenschiefstand und skoliotische Haltung ausgeglichen.

b Durch Unterlage von Holzbrettchen bestimmter Höhe sind Beckenschiefstand und skoliotische Haltung ausgeglichen.

c,d Funktionelle Beinverlängerung (Abduktionskontraktur). Beckenneigung zur kranken Seite. Gesundes Bein erscheint verkürzt, krankes Bein verlängert.

e,f Funktionelle Beinverkürzung (Adduktionskontraktur). Beckenneigung zur gesunden Seite. Gesundes Bein erscheint verlängert, krankes Bein verkürzt

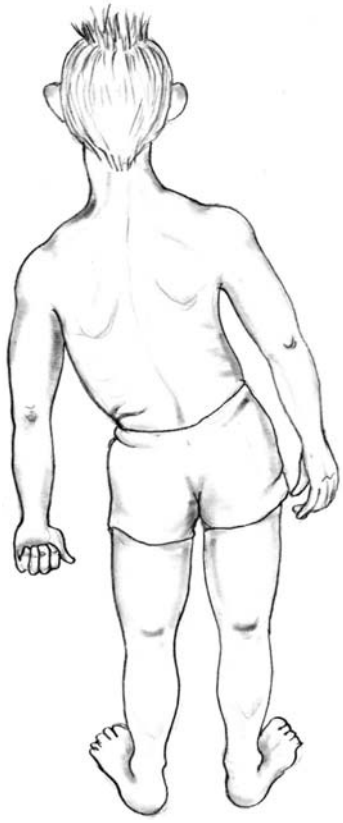

Abb. 2.2a

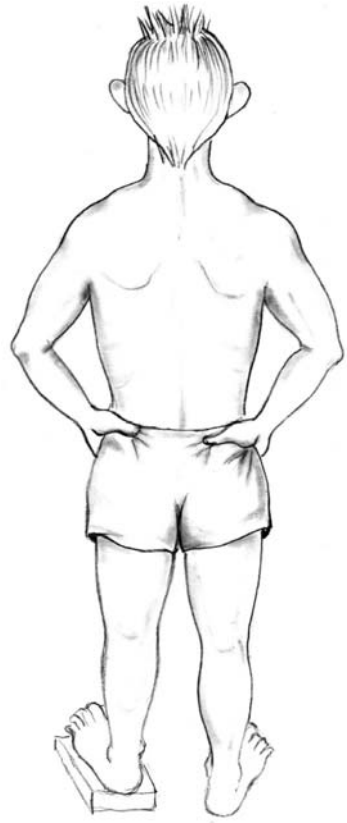

Abb. 2.2b

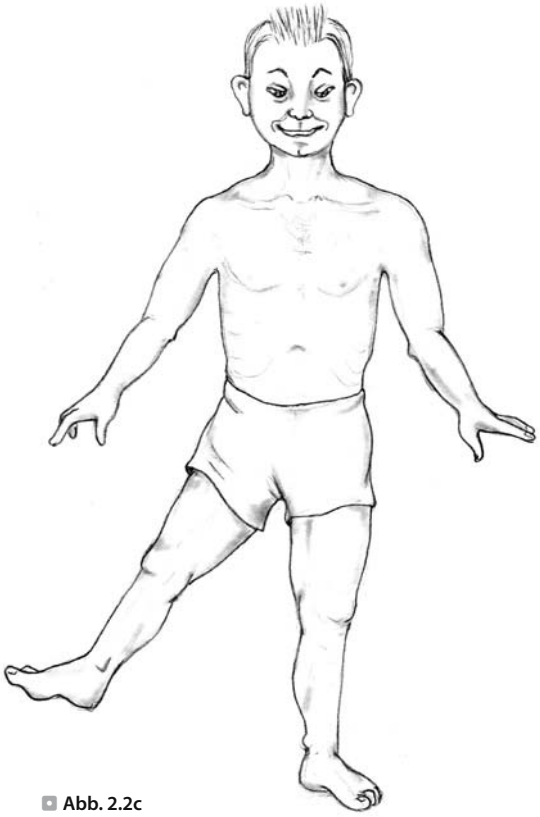

Abb. 2.2c

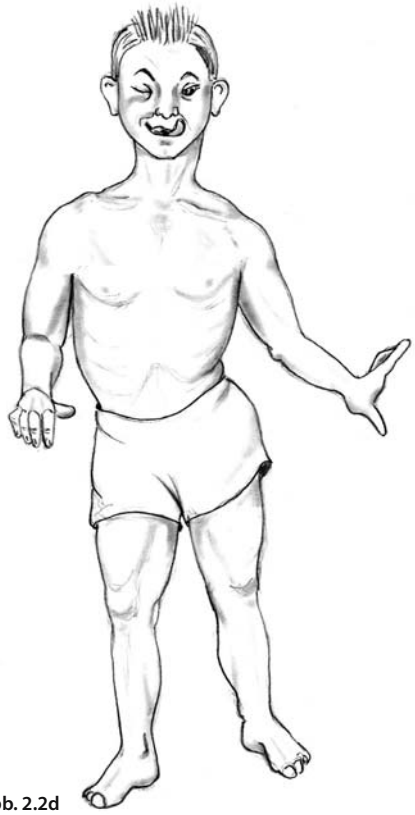

Abb. 2.2d

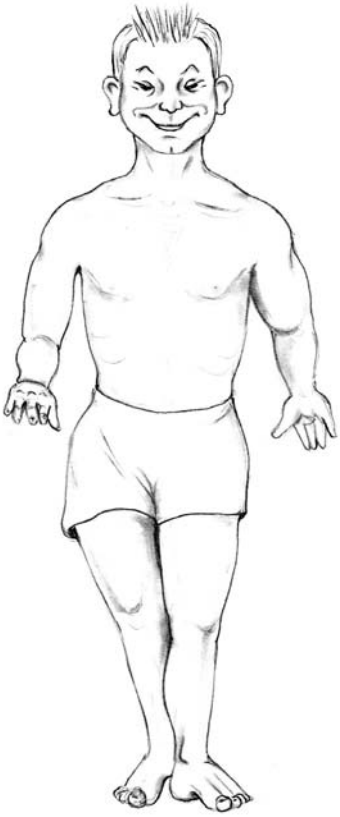

Abb. 2.2e

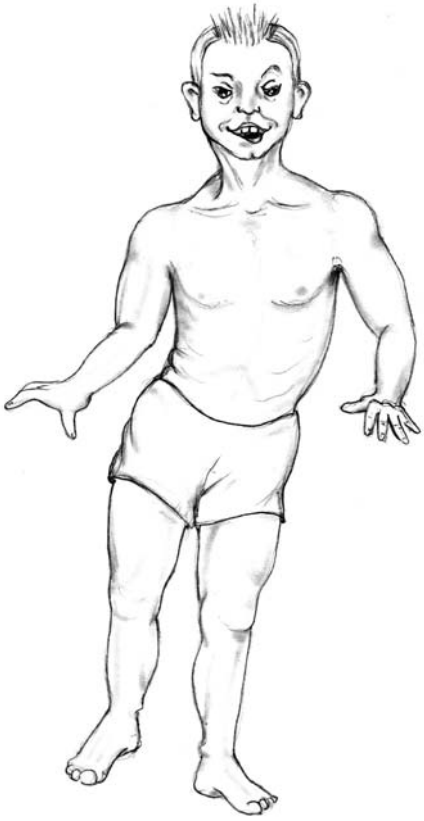

Abb. 2.2f

Trendelenburg-Duchenne-Zeichen (Abb. 2.3)

Sehr wichtig ist die Feststellung des Trendelenburg-Duchenne-Zeichens bei der Untersuchung im Stehen. Beim Einbeinstand kontrahiert sich die pelvitrochantäre Muskulatur (Mm. glutaei medius und minimus) auf der Standbeinseite. Die pelvitrochantäre Muskulatur ermöglicht, das nur einseitig gestützte Becken im Gleichgewicht zu halten, wobei es in nahezu horizontaler Stellung fixiert wird. Dieser Vorgang erlaubt ein harmonisches Gehen. Ist die pelvitrochantäre Muskulatur insuffizient, so kann sie das Becken nicht in horizontaler Stellung fixieren (s. »Insuffizienz der pelvitrochantären Muskulatur«). Das Becken neigt sich zur gesunden, nicht belasteten Seite (Trendelenburg-Zeichen positiv).

Hoppenfeld (1982) graduiert das Trendelenburg-Zeichen folgendermaßen:

-/- **»negativ«**	Das Becken auf der Spielbeinseite kann kraftvoll angehoben werden.
-/+ **»schwach positiv«**	Das Becken auf der Spielbeinseite kann gerade noch gehalten, aber nicht mehr angehoben werden.
+/+ **»positiv«**	Das Becken auf der Spielbeinseite sinkt ab. Das Abkippen des Beckens zur gesunden Seite und damit des Körperschwerpunkts wird i. d. R. dadurch kompensiert, dass der Oberkörper zur Standbeinseite verlagert wird (Duchenne-Zeichen).

Abb. 2.3a-c. Trendelenburg-Duchenne-Zeichen.
- **a** Normalzustand mit Anheben des Beckens durch Kontraktion der pelvitrochantären Muskulatur auf der Standbeinseite.
- **b** Bei Insuffizienz der pelvitrochantären Muskulatur sinkt das Becken zur gesunden, nicht belasteten Seite (Trendelenburg-Zeichen positiv).
- **c** Die Insuffizienz der pelvitrochantären Muskulatur kann teilweise kompensiert werden durch Verlagerung des Körperschwerpunkts auf die Standbeinseite (Duchenne-Zeichen)

Insuffizienz der pelvitrochantären Muskulatur

- **Echte »Schwäche«** – Neurologische Erkrankungen (z. B. Polio, Meningomyelozele, Nervenwurzelläsion)
- Distanz Ursprung–Ansatz vermindert (Hüftluxation, Trochanterhochstand, Coxa vara, varisierende Osteotomie, Morbus Perthes)
- Veränderte Hebelverhältnisse (Schenkelhalsverkürzung, erhöhte Antetorsion)
- Schmerzen

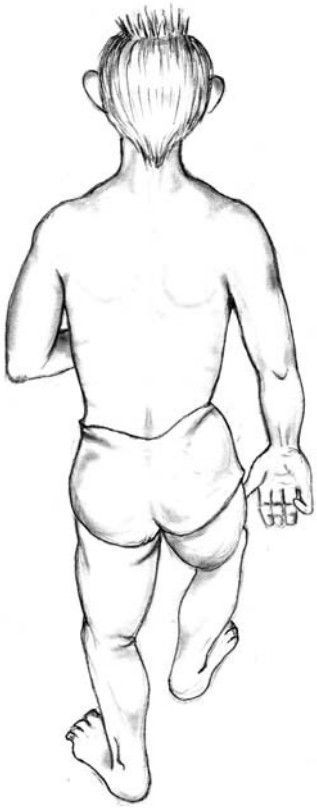

Abb. 2.3a

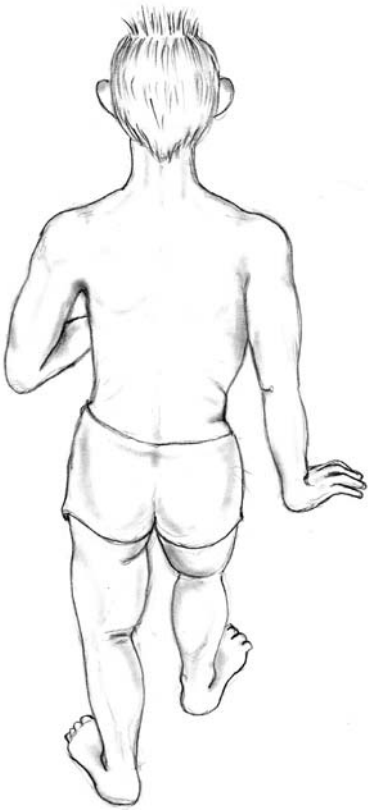

Abb. 2.3b

Abb. 2.3c

Untersuchung im Liegen

Inspektion/Palpation

Das Hüftgelenk liegt tief in der Muskulatur eingebettet. Bei der Inspektion und Palpation der Hüftgegend können daher unmittelbar nur wenige Befunde über den Zustand des Gelenks ermittelt werden. Bevor sich der Patient üblicherweise flach auf die Untersuchungsliege legt, lässt sich zuvor im Sitzen bereits eine eingeschränkte Hüftbeugung erkennen. Bei Reizerscheinungen im Hüftgelenk sitzt der Patient zurückgelehnt, um die schmerzhafte Beugung im Hüftgelenk zu vermeiden, und streckt das Bein außenrotiert und etwas abgespreizt nach vorn. Als anatomische Orientierungspunkte für die Untersuchung empfehlen sich vorderer Beckenkamm und die Spinae iliacae anterior/superior, am Oberschenkel der Trochanter major und der Condylus lateralis und medialis femoris.

Aus der Beobachtung der Haltung der Beine, des Beckens und der Wirbelsäule ergeben sich Hinweise auf bestimmte Funktionsstörungen:

- Bei Neugeborenen/Kleinkindern können Stellungsabweichungen der Beine, Missbildungen der Beine und Fehlformen (Klumpfuß, Knick-Hackenfuß) auf eine mögliche Hüftgelenkerkrankung hindeuten
- Beckenrotation, Beckenaufrichtung → Kontrakturen (Koxarthrose, Hüftluxation, Epiphysiolysis capitis femoris)
- Verstärkte Lendenlordose (Hüftbeugekontraktur)
- Vermehrte Außenrotationsstellung der Beine (Koxarthrose, verminderte Antetorsion, vermehrte Tibiaaußenrotation)
- Verstärkte Innenrotation der Beine (vermehrte Antetorsion, verminderte Tibiaaußenrotation)

Die Palpation ermöglicht schmerzhafte articuläre und periarticuläre Veränderungen zu erkennen. Reizerscheinungen des Hüftgelenks lassen sich am besten durch Druck mit dem Handballen knapp distal der Spina iliaca inferior erkennen.

Synopsis Becken-/Hüftgelenkschmerz

- **Lokalisation des Schmerzes** (Leiste, Trochanter, Oberschenkel)?
- **Schwellungen** (posttraumatisch, entzündlich, tumorös)?
- **Druckdolenzen** (Bursitis trochanterica, Gelenkerguss, Sehnenansatzschmerzen – M. glutaeus medius, Adduktorenmuskulatur, M. piriformis, M. rectus femoris)?
- **Hauttemperatur** (Koxitis, AVK, Neuropathien)?
- **Tonus der Muskulatur** (funktionell schmerzbedingt, spastisch)?
- **Narbe/Fisteln** (postoperativ – Infekt)?
- **Instabilitäten** (Hüftluxation – Ortolani-Ludloff-Zeichen)?
- **Hüftstauchungs-/Hüftzugschmerz** (Entzündung, TEP-Lockerung)?
- **Krepitation** (Arthrose, Fraktur, freier Gelenkkörper, Coxa saltans, Bursitis trochanterica)?
- **Beckenkompressionsschmerz** (Fraktur, Tumor)?
- **Nervenschmerzen** (N. obturatorius, N. cutaneus femoris lateralis)?

Bewegungsprüfung

Bei der Prüfung der Hüftbeweglichkeit müssen immer beide Seiten untersucht, gemessen und verglichen werden. Die Messung der Beweglichkeit erfolgt nach der Neutral-o-Methode. Die praktische Bedeutung der Bewe-

Abb. 2.4. Flexion/Extension

Abb. 2.5a,b. Thomas-Handgriff.
a Im Liegen kann eine vollständige »normale« Streckung des Hüftgelenks durch eine Hyperlordose der Lendenwirbelsäule und vermehrte Beckenkippung vorgetäuscht werden.
b Der Patient führt das gesunde Bein in eine maximale Hüftbeugung. Liegt eine Beugekontraktur vor, so wird das betroffene Bein im Kniegelenk angehoben

gungsprüfung liegt zum einen in der Standardisierung der Untersuchung selbst, zum anderen in der Beurteilung der Funktions- und Leistungsfähigkeit des Hüftgelenks und der damit möglicherweise verbundenen Behinderung des Patienten. Die Ergebnisse der Bewegungsprüfung ermöglichen weitergehende, zielgerichtete diagnostische und therapeutische Überlegungen.

Flexion/Extension (Abb. 2.4)

Die Prüfung kann in Rückenlage und Seitenlage erfolgen.

Prüfung in Rückenlage

In Rückenlage kann am besten die Flexion gemessen werden. Das genaue Ausmaß der Extension lässt sich besser in Seitenlage oder Bauchlage messen. Vorwiegend geht es darum, eine Flexionskontraktur richtig zu erkennen. Geringere Grade einer Hüftbeugekontraktur werden meist durch eine leichte, nicht auffällige Lageveränderung des Beckens kompensiert. Stärkere Beugekontrakturen fallen durch eine verstärkte Lendenlordose auf. Um die Lordose aufzuheben und die Kontraktur sichtbar zu machen, benutzt man den Thomas-Handgriff (Abb. 2.5). Hierbei wird das gesunde

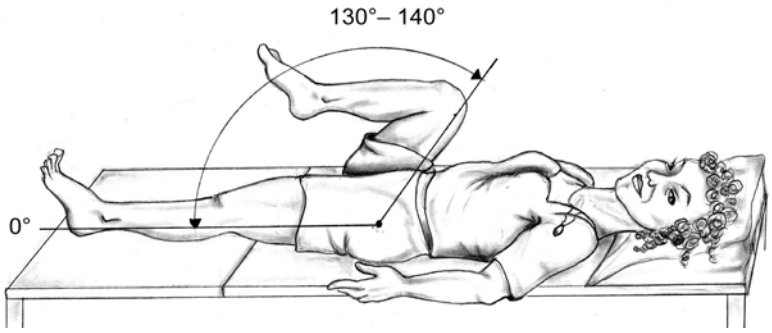

Abb. 2.4

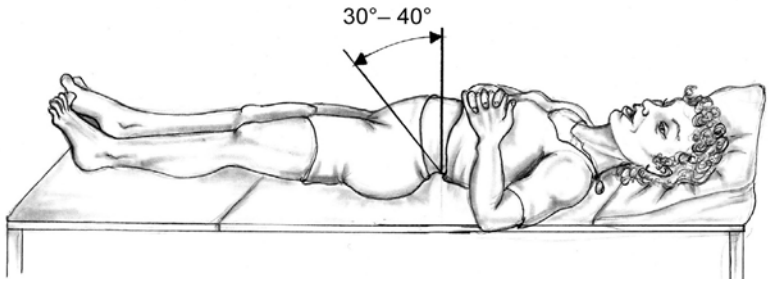

Abb. 2.5a

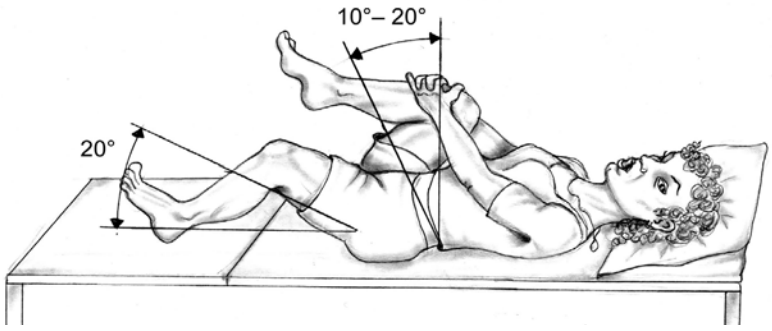

Abb. 2.5b

Bein im Hüftgelenk maximal gebeugt, bis die Lendenlordose völlig aufgehoben ist. Die erkrankte Hüfte, die eine Flexionskontraktur aufweist, folgt dabei der fortschreitenden Beckenbewegung. Die Beugekontraktur bzw. das Streckdefizit der Hüfte ist nun deutlich und kann bestimmt werden, indem man den Winkel misst, den das gebeugte, erkrankte Bein mit dem Untersuchungstisch bildet. (Zur Beurteilung der Beckenbewegung muss der gegenüberliegende Beckenkamm mit einer Hand fixiert werden.)

Die Extension kann ebenfalls über den Thomas-Handgriff gemessen werden. Die Extension ist bis zur Neutral-0-Stellung möglich, wenn der zu beurteilende Oberschenkel flach auf der Untersuchungsliege liegen bleibt. Durch eine zunehmende Hüftbeugung wird das Becken weiter aufgerichtet. Bleibt der zu untersuchende Oberschenkel dabei auf der Unterlage liegen, entspricht der Grad der zusätzlichen Hüftbeugung in etwa der Überstreckbarkeit des Hüftgelenks.

Flexion und Extension werden immer in neutraler Rotation geprüft. Gerät das Bein bei zunehmender Hüftflexion in eine immer stärkere Außenrotation, entsteht das Drehmann-Zeichen (Abb. 2.6; Buckup 2000). Dieses Phänomen findet sich üblicherweise nach einer Epiphysiolyse, aber auch bei anderen Hüftgelenkerkrankungen, wie z. B. der Koxarthrose.

Abb. 2.6a,b. Drehmann-Zeichen (Buckup 2000).
a Der Untersucher fasst das Bein am Fuß und in Höhe des Kniegelenks und beugt es zunehmend im Hüftgelenk.
b Kommt es bei der Beugung zu einer zunehmenden Außenrotation des Beins im Hüftgelenk, so liegt eine Hüftgelenkerkrankung vor (z. B. Epiphysiolyse). Die Bewegung kann schmerzfrei, aber auch schmerzhaft sein

Abb. 2.7. Messung der Extension in Seitenlage

Abb. 2.8. Abduktion/Adduktion

Prüfung in Seitenlage (Abb. 2.7)

Der Patient liegt auf dem gestreckten Bein der Gegenseite. Die Stellung des Beckens wird durch eine Hand des Untersuchers kontrolliert und fixiert. Die andere Hand beugt das Hüftgelenk, bis sich das Becken mitbewegt. Für die Extensionsprüfung wird wieder das Becken fixiert, in dem die gegenseitige Hüfte über den Thomas-Handgriff vom Patienten fixiert wird. Damit wird eine Hyperlordose der LWS vermieden. Das Ausmaß der Extension aus der 0-Stellung wird gemessen.

Die Flexion wird bei gebeugten Kniegelenken gemessen (Entspannung der ischiokruralen Muskulatur). Die volle Extension kann nur bei gestrecktem Kniegelenk erreicht werden (Entspannung des M. quadriceps). Ein gesundes Hüftgelenk lässt sich normalerweise um 10–15° überstrecken und bis 130/140° beugen.

Abduktion/Adduktion (Abb. 2.8)

Die Prüfung erfolgt in Rückenlage. Wichtig ist die genaue Markierung der Verbindungslinie zwischen den beiden Spinae iliacae anterior als Messgrundlage. Das Becken muss so gelagert werden, dass die Linie horizontal verläuft. Nur so lassen sich Kontrakturen und funktionelle und reelle Beinlängendifferenzen beurteilen.

In Streckung

Das Bein liegt in Neutral-0-Streckung, bei horizontal ausgerichtetem Becken. Um bei An- und Abspreizung eine Mitbewegung des Beckens zu erkennen, wird mit einer Hand der gegenseitige Beckenkamm fixiert. Ein gesundes Hüftgelenk lässt sich um 30–45° abspreizen und um 20–30° anspreizen.

In Beugestellung von 90°

Hierbei dient ebenfalls die Verbindungslinie zwischen den beiden Spinae als Messgrundlage.

Bei Kontrakturen muss die Abduktion/Adduktion oft in einer mittleren Beugestellung geprüft werden. Dies ist entsprechend schriftlich zu vermerken. Beim Neugeborenen besteht physiologisch meist eine